

## گزارش یک مورد جسم خارجی باقیمانده در شکم پس از 23 سال

دکتر نازیلا فرنوش\*، دکتر ابوالحسن علیجانپور\*، دکتر مجید کلباسی\*\*، دکتر رامین کفشگری\*\*

### چکیده:

اجسام خارجی باقی مانده یکی از عوارض جراحی‌ها به خصوص جراحی‌های داخل شکمی می‌باشد که حتی ممکن است با مرگ و میر همراه باشد. برای باقی ماندن اجسام نخی واژه Gossypiboma بکار می‌رود که با فرایندهای پاتولوژیک متفاوتی می‌تواند بروز و علامت‌دار شود. بیمار مطرح شده خانم 74 ساله‌ای است که به دلیل درد و توده شکم بستری و تحت لاپاراتومی قرار گرفت که مشخص گردید بخشی از ایلئوم ترمینال و سکوم بصورت یک توده غیر قابل افتراق - در اثر باقی گذاشتن لنگاز از عمل جراحی قبلی در آمده بود که اقدام به رزکسیون ایلئوسکال و آناستوموز ایلئوکولیک شد.

### واژه‌های کلیدی: جسم خارجی باقیمانده، گاسپیپوما، توده شکم

### زمینه و هدف

و این خود از ریشه‌ای Gossypium به معنی پنبه و Boma به معنی مخفی شدن است.<sup>1</sup> فرایند پاتولوژیک ناشی گاسپیپوما در ابتدا ایجاد واکنش گرانولوماتوز در اطراف آن اسپونج است که این مسأله باعث ایجاد آگزودا و شکل‌گیری آبسه و فلگمون و در نهایت فیبروز می‌شود. بسیاری از این بیماران در ابتدا کاملاً بدون علامت بوده و ممکن است علامت‌دار شدن از چند روز تا حتی 28 سال طول بکشد. بروز جهانی این مسأله بطور دقیق مشخص نمی‌باشد ولی در مطالعات محدود از 1 در 1000 تا 1500 جراحی عنوان شده است که با توجه به گسترش

باقی ماندن اجسام خارجی در طول مداخلات جراحی داخل حفره ای به خصوص داخل شکم یکی از عوارضی است که گرچه بسیاری از آنها به دلیل مسائل قانونی ناشی از قصور، گزارش نمی‌شوند ولی موارد متعددی از آنها وجود دارد.

بیشترین گزارش اجسام خارجی باقی مانده مربوط جراحی‌های حفره شکم است و البته مواردی در قفسه سینه، پریکارد و فضای پاراسپاینال وجود دارد.

گاسپیپوما (Gossypiboma) واژه‌ای است که برای باقی ماندن قطعه‌ای از بافت نخی پس از انجام جراحی بکار می‌رود

نویسندهٔ پاسخگو: دکتر مجید کلباسی

تلفن: 01132256005

E-mail: DR-M.Kalbasi@Outlook.com

\* استادیار گروه جراحی عمومی، دانشگاه علوم پزشکی بابل، بیمارستان شهید بهشتی بابل

\*\* دستیار گروه جراحی عمومی، کمیته تحقیقات دانشجویی، دانشگاه علوم پزشکی بابل، بیمارستان شهید بهشتی بابل

تاریخ وصول: 1397/02/22

تاریخ پذیرش: 1397/06/14

مخاطات بیمار خشک نبود و سایر معاینات وی در حد نرمال بود.

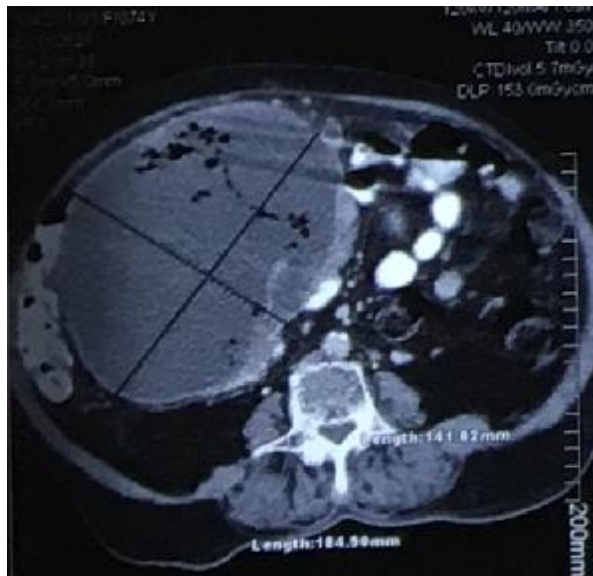
با توجه به شرایط فوق، بیمار NPO شده و برای وی شمارش سلول‌های خونی، الکترولیت‌ها، سایر پارامترهای مربوط به درد شکم انجام شد که بیمار لکوسیتوز در حد 23900 به همراه نوتروفیلی 80% و CRP مثبت داشت.

سایر پارامترهای آزمایشگاهی عبارت بودند از:

**Na:136, Hb:12.4 K:3.7, BUN:8, Cr:0.8**

در سونوگرافی توده به ابعاد  $144 \times 102$  میلی‌متر در فضای پریتون و اینترلوپ گزارش گردید که تشخیص افتراقی آبسه و با باند های چسبندگی مطرح شد و سی تی اسکن جهت بررسی بیشتر پیشنهاد شد.

در سی تی اسکن با ماده حاجب خوراکی و وریدی توده بافت نرم به همراه حباب های متعدد هوای داخل آن به ابعاد  $141 \times 142 \times 184$  میلی‌متر در سمت راست فضای اینترلوپ به همراه کالکشن گزارش گردید که آسپیراسیون از کالکشن منفی بود (تصویر 1). نکته پاتولوژیک دیگری گزارش نشد.



تصویر 1- سی تی اسکن بیمار

بر اساس نظر سرویس گوارش انجام کولونوسکوپی با توجه به تندرست روی توده انجام نگرفت. در سیر بستری با توجه به تداوم و تشدید علائم تصمیم به انجام عمل جراحی گرفته و بیمار جهت اکسپلوراسیون شکم به اتاق عمل منتقل شد. پس از لاپاراتومی و انترولیز باند های ناشی از عمل قبلی، در بررسی فضای پریتون توده‌ای گلوبولار با

جراحی‌های کم تهاجمی و همچنین استفاده از پدهای رادیوپاک و بهبود پروتکل‌های حوالی عمل شامل بازشماری گازها و استفاده از X-RAY در موارد مشکوک، این آمار رو به کاهش است.<sup>2</sup>

## معرفی بیمار

بیمار خانم 74 ساله‌ای است که بدلیل درد و توده شکم با علائم حیاتی پایدار جهت بررسی در سرویس جراحی بستری گردید. درد شکم از حدود 7 ماه قبل از بستری بصورت تدریجی شروع و ماهیت متناوب، افزایش یابنده و منتشر داشت. درد بدون عامل تشدید یا تخفیف یابنده بود و ارتباطی با وضعیت بیمار نداشت.

بیمار به دنبال اپیزودهای تشدید درد تحت درمان‌های سرپایی قرار می‌گرفت و با بهبودی نسبی نیز همراه بود. علائم انسدادی، تغییر در عادات‌های روده‌ای و تهوع استفراغ ذکر نشد. از حدود 1 ماه قبل از بستری بیمار متوجه توده در شکم به همراه تشدید درد گردیده بود و همین دلیل برای وی اقدامات تشخیصی انجام و به سرویس جراحی ارجاع شد.

در ادامه شرح حال گرفته شده، سابقه جراحی هسیتراکتومی کامل شکمی و سالپنگوآوووفورکتومی (TAH-BSO) 23 سال قبل به دلیل بیماری غیر بدخیم را ذکر می‌نمود که پس از آن درمان تکمیلی و یا مشکل خاصی نداشته است.

علائم حیاتی بیمار در بدو بستری شامل ضربان قلب 75 در دقیقه، فشار خون 125/85، تعداد تنفس 14 در دقیقه و درجه حرارت دهانی 37/1 درجه سانتی‌گراد بود.

سابقه‌ای از بیماری‌های بدخیم گوارشی خانوادگی را وجود نداشت. سابقه‌ای از کاهش وزن، ایکتر، خارش، کم خونی، پانکراتیت و سایر علائم و نشانه‌های گوارشی نداشته است.

در شکم اسکار خط وسط زیر ناف دیده می‌شد و هرنی جدار وجود نداشت. در سمع صداهای روده‌ای نرمال بود. در لمس توده‌ای با حدود مشخص سمت راست شکم در سطح ناف به شعاع تقریبی 10 سانتی وجود داشت که قوام آن نرم، غیر متحرک و روی آن تندرست خفیف وجود داشت. منشاء توده بر اساس معاینه داخل پریتون بود. سایر قسمت‌های شکم نرم، فاقد تندرست، ریباند و گاردینگ بود. کانال آنال و رکتوم در معاینه انگشتی فاقد توده و حاوی مدفوع معمولی بود.

### بحث

جسم خارجی باقی مانده را در تمام بیمارانی که در محل عمل قبلی دچار علائمی مانند درد، توده، عفونت و یا فیستول هستند می‌بایست مد نظر باشد که برای تشخیص می‌توان از اقدامات رادیولوژیک استفاده نمود. چنانچه اجسام خارجی رادیوپاک باشند حتی در گرافی ساده نیز می‌توان به وجود آنها پی برد. اجسام خارجی نخی مانند حوله و یا اسپونج در سی تی اسکن به فرم توده گرد به همراه دانسیته مرکزی و جدار حاجب دیده می‌شود و سایر خصوصیات یک اسپونج شامل Whorl-like به همراه حباب‌های هوای داخل آن و یا توده‌های سیستیک است.<sup>3</sup>

گرچه بروز دقیق گاسپیپوما مشخص نیست، چرا که بسیاری از موارد آن بخاطر مسائل حرفه‌ای و یا قانونی گزارش نمی‌شوند، ولی در کل 0/01 تا 0/3 درصد تعیین شده است.<sup>4</sup> در مطالعه Gawande و همکارانش فاکتورهای خطر جسم خارجی باقی مانده 8 مورد عنوان شده و عبارت‌اند از: عمل جراحی اورژانس، تغییرات غیربیش بینی شده در عمل، بیش از یک تیم جراحی، تغییر پرستار سیرکولر در طول عمل، وزن بالا، حجم خونریزی، جنس زن و شمارش جراحی. از این میان 3 فاکتور شامل جراحی اورژانس، تغییر غیر قابل پیش بینی و وزن بالا ارتباط بیشتری با باقی ماندن جسم خارجی دارد.<sup>5</sup>

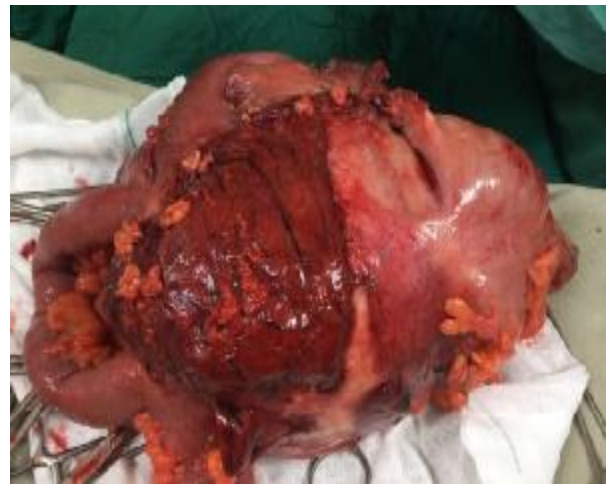گاسپیپوما بصورت بالقوه‌ای باعث آسیب بیمار بصورت موربیدیتة و یا حتی مورتالیتی گردد. باقی ماندن یک جسم خارجی نخی چند سرنوشت خواهد داشت. در بعضی موارد واکنش آگزوداتیو که منجر به شکل‌گیری آبسه و یا واکنش فیبروتیک باعث چسبندگی و توده و فلگون می‌شود. پدیده دیگر مهاجرت داخل لومنی اسپونج است که این پدیده بدون پرفوره شده جدار شکل می‌گیرد. در داخل لومن به جلو رانده شده و چنانچه از دریچه ایلئوسکال عبور کند دفع می‌شود و در غیر این صورت عوارضی مانند انسداد، سوء جذب و خونریزی روی می‌دهد.<sup>6</sup> وجود جسم خارجی به دلیل التهاب پایدار می‌تواند باعث شکل‌گیری یک فیستول مقاوم به درمان نیز شود.

در مورد مطرح شده وجود جسم خارجی باعث شکل‌گیری توده و آبسه شده بود ولی علیرغم درگیری شدید ایلئوم ترمینال و سکوم، علائم انسدادی وجود نداشت. در گزارش Ray و همکارانش با توجه به استفاده از تصویربرداری تشخیص قبل از عمل گذاشته شده بود<sup>7</sup> در حالی که در مورد

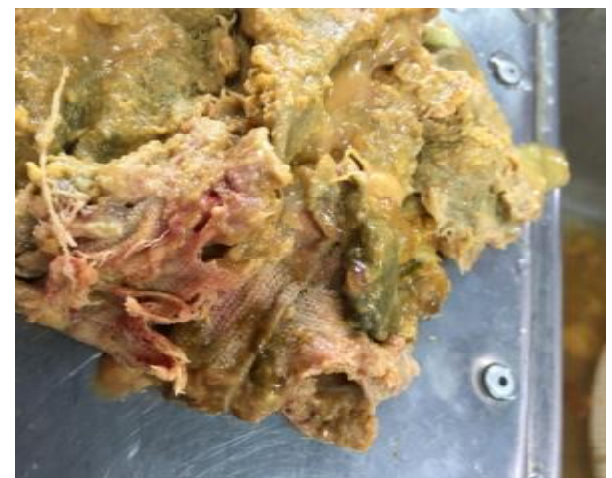حدود مشخص با چسبندگی غیرقابل جدا سازی به ترمینال ایلئوم، سکوم، کولون صعودی و امتوم وجود داشت که البته وضعیت انسدادی ایجاد نکرده بود. ماهیت توده در حین عمل مشخص نبود. سایر ارگان‌های شکم نرمال و فاقد هرگونه پاتولوژی بود. در ادامه اقدام به همی کولکتومی راست و رزکسیون توده با مارژین مناسب شده و آناستوموز ایلئوکولیک انجام شد (تصویر 2).

پس از پایان عمل بیمار به بخش منتقل گردید و در نهایت با حال عمومی خوب از سرویس جراحی مرخص گردید.

در بررسی پاتولوژی توده، گاسپیپوما ناشی از باقی ماندن لنگاز از عمل قبلی بدون شواهدی از بدخیمی گزارش شد (تصویر 3).



تصویر 2- توده داخل شکم که مجموعه‌ای از ایلئوم و سکوم غیر قابل افتراق است



تصویر 3- لنگاز داخل توده

در مورد اجسام خارجی داخل شکمی توصیه نمی‌شود.<sup>7</sup>

### نتیجه‌گیری

گاسپیپوما پدیده‌ای است که می‌تواند با عوارض و حتی مرگ و میر و مسائل قانونی ناشی از آن همراه باشد. بنابر این پیشگیری از بروز آن با اطمینان از صحت شمارش قبل از شروع عمل و در خاتمه و قبل از بستن لایه‌های آناتومیک، امری لازم می‌باشد. بهتر است هر بار شمارش در 2 مرتبه و توسط 2 فرد متفاوت انجام شود و از گازه‌های رادیو اپک استفاده شود.<sup>8</sup>

مطرح شده تشخیص پس از ارزیابی پاتولوژی گذاشته شد. بنابراین در بیمارانی که سابقه‌ای از عمل جراحی قبلی داشته‌اند عوارض ناشی از جسم خارجی باقی گذاشته در شکم می‌بایست مد نظر باشد.

بهترین درمان برای گاسپیپوما اکسپلوراسیون جراحی بصورت باز و یا لاپاراسکوپی می‌باشد. گرچه در موارد محدودی مانند پدیده مهاجرت که منجر به دفع فیزیولوژیک جسم خارجی می‌شود حتی نیاز به هیچ مداخله جراحی نیز نمی‌باشد.

در موارد محدودی انجام فرایند پرکوتانه برای اجسام خارجی باقی مانده در دسترس هم استفاده شده است که این

**Abstract:****A Case Report of Retained Foreign Body Following Abdominal Surgery after 23 Years**

*Farnoosh N. MD<sup>\*</sup>, Alijanpour A. MD<sup>\*</sup>, Kalbasi M. MD<sup>\*\*</sup>, Kafshgari R. MD<sup>\*\*</sup>*

(Received: 12 May 2018      Accepted: 5 Sep 2018)

Retained surgical sponges are one of the complications of surgery, especially intra-abdominal surgery. The term gossypiboma denotes a piece of cotton material such as cotton pads, towels and sponges forgotten in a body cavity after operation. The patient was a 74-year-old woman hospitalized for abdominal pain and lump, which revealed that part of the terminal ileum and cecum was an indistinguishable mass, due to fibrotic reaction of the previous gynecologic surgery. Ileocecal resection and ileocolic anastomosis and abdominal lavage were performed and the patient was discharged a few days later. Hence to gossypiboma and its complications are one of the legal matter in medicine, consideration to prevention is important.

***Key Words: Retained Foreign Body, Gossypiboma, Abdominal Mass***

*\* Assistant Professor of General Surgery, Babol University of Medical Sciences and Health Services, Shahid Beheshti Hospital, Clinical Research Development Center, Babol, Iran*

*\*\* Resident of General Surgery, Babol University of Medical Sciences and Health Services, Shahid Beheshti Hospital, Clinical Research Development Center, Babol, Iran*

## References:

1. Aminian A. Gossypiboma: a case report. *Cases Journal*. 2008; 1(1): 220.
2. Terkimbi UB, Joseph IT, Barnabas E. Retained Post-Operative Foreign Body of Gynecologic Origin at Ascending Colon, *Gynecol Obstet Case Rep*. 2016, 2: 2.
3. Gibbs VC, Coakley FD, Reines HD: Preventable errors in the operating room: retained foreign bodies after surgery. *CurrProbl Surg* 2007, 44: 281-337.
4. Tzeng JE, Wei CK, Chang SM, Lin CH (2006) Surgical Gauze pseudotumour (Gauzoma). A case report. *Tsu Chi Med J* 18: 49-51.
5. Gawande AA, Studdert DM, Orav EJ Brennan, TA, Zinner MJ: Risk factors for retained instruments and sponges after surgery. *N Engl J Med* 2003, 348: 229-235.
6. Patil KK, Patil SK, Gorad KP, Pandial AH, Arora SS, Gautum RP. Intra-luminal migration of surgical sponge: gossypiboma. *Saudi J Gastroenterol*. 2010; 16(3): 221-222.
7. S Ray, K Das; Gossypiboma presented as abdominal lump seven years after open cholecystectomy, *Journal of Surgical Case Reports*, Volume 2011, Issue 8, 1 August 2011, Pages 2.
8. Uramis S, Schauer C, Pfeifer J, Dagcioglu A. Laparoscopic removal of a large laparotomy pad forgotten in situ. *Surg Laparosc Endosc*. 1995; 5: 77-79.
9. Gumus M Gumus. A serious medico-legal problem after surgery:gossypiboma. *American Journal of Forensic Medicine and Pathology*. 2012; 33(1): 54-57.