

## گزارش اولین تجربه جراحی تیروئید به روش ترانس آگزیلاری آندوسکوپیک با تعبیه سه تروکار: گزارش دو مورد بیمار

دکتر سید ضیاءالدین راثی هاشمی\*، دکتر علی راموز\*\*

### چکیده

جراحی تیروئید به روش متداول با توجه به ایمنی و کارایی آن، رویکردی استاندارد در جراحی است. اما عوارض ناشی از برش عرضی گردن باعث نارضایتی بیماران از نظر اسکار عمل می‌شود. تکنیک‌های مختلف جراحی تیروئید به روش آندوسکوپیک در مقالات گزارش شده است. گزارش موجود اولین تجربه جراحی تیروئید در ایران به روش آندوسکوپیک از طریق تعبیه سه تروکار لاپاروسکوپیک در ناحیه زیربغل با هدف به حداقل رساندن اسکار در گردن می‌باشد. دو بیمار با تشخیص ندول تیروئیدی جهت جراحی در بیمارستان امام رضا تبریز بستری شدند. همی تیروئیدکتومی آندوسکوپیک با تعبیه یک تروکار 10 میلیمتری و دو تروکار 5 میلیمتری در محاذات خط آگزیلاری قدامی راست و به کمک گاز CO2 انجام شد. عمل جراحی بدون هیچگونه عارضه‌ای صورت گرفت و بیماران روز بعد عمل مرخص شدند. جراحی تیروئید به روش آندوسکوپیک از طریق ترانس آگزیلاری در بیماران انتخاب شده روشی ایمن و مناسب می‌تواند باشد.

واژه‌های کلیدی: تیروئیدکتومی آندوسکوپیک، ترانس آگزیلاری، تیروئیدکتومی

### زمینه و هدف

تیروئیدکتومی به روش متعارف با توجه به ایمنی، کاربردی و کارایی آن، رویکردی استاندارد در جراحی تیروئید است. اما نتایج نامطلوب ناشی از برش عرضی گردن، باعث نارضایتی بیماران از نظر زیبایی می‌شود.<sup>3-1</sup> پیشرفت‌های اخیر در عمل جراحی کم تهاجمی و آندوسکوپیک منجر به استفاده گسترده از این تکنیک‌ها در جراحی‌های گردن به ویژه تیروئیدکتومی شده است.<sup>5و4</sup> در سال 1997، Lirici و همکارانش تکنیک آندوسکوپیک جدید را با تزریق گاز برای تیروئیدکتومی ساب توتال آندوسکوپیک ترانس آگزیلاری به منظور افزایش نتایج زیبایی معرفی کرد.<sup>7و6</sup> جراحی تیروئید به روش آندوسکوپیک با استفاده از گاز CO2 و یا بدون نیاز به گاز CO2 صورت می‌گیرد.<sup>10-8</sup> Ikeda تیروئیدکتومی آندوسکوپیک را به کمک تزریق CO2 با فشار

نویسنده پاسخگو: دکتر سید ضیاءالدین

راثی هاشمی

تلفن: 041333470541

Email: [zia.hashemi@yahoo.com](mailto:zia.hashemi@yahoo.com)

\* دانشیار گروه جراحی کاردیو توراسیک، دانشگاه علوم پزشکی تبریز، بیمارستان امام رضا، بخش جراحی توراکیس

\*\* پزشک عمومی، گروه جراحی کاردیو توراسیک، دانشگاه علوم پزشکی تبریز، بیمارستان امام رضا، بخش جراحی توراکیس

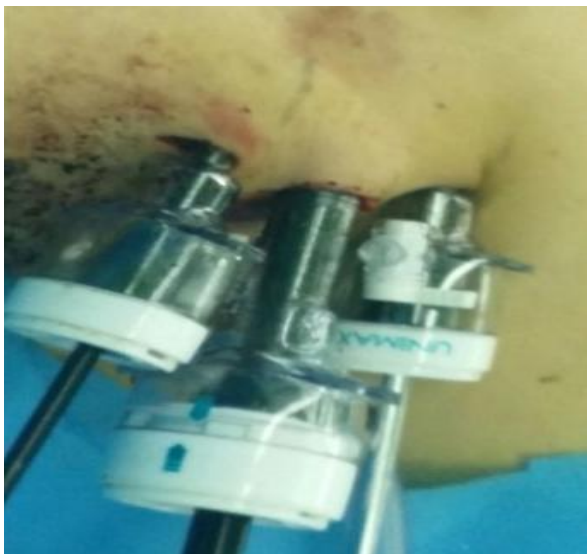تاریخ وصول: 1397/02/31

تاریخ پذیرش: 1397/06/22



تصویر 1- مارکر گذاری بر روی گردن و زیر بغل

ابتدا دیسکسیون بین عضله پکتورالیس ماژور و پلاتیسمما صورت گرفت. تروکارهای پلاستیکی لاپاروسکوپیک 10 و 5 در برش‌های انجام شده تعبیه شد (تصویر 2).



تصویر 2 - تعبیه سه پورت

با استفاده از گازی اکسید کربن (CO<sub>2</sub>) با فشار 8 - 10 میلیمتر جیوه و دستگاه Sonicision™ دیسکسیون آواسکولار با ایجاد تونل در موقعیت ساب پلاتیسمما و قدام عضله پکتورالیس ماژور ایجاد شد. عضله استرنو کلیدوماستوئید و عضله استرنو هیوئید مشخص شد. جهت روئیت بهتر لوب راست تیروئید عضله استرنو هیوئید قطع و عضله استرنو تیروئید کنار کشیده شد (تصویر 3).

پایین از طریق برش زیر بغل گزارش کرد که با نتایج عالی از نظر زیبایی در بیماران همراه بود.<sup>1</sup> تیروئیدکتومی ترانس آگزیلاری آندوسکوپیک بدون استفاده از گاز CO<sub>2</sub> برای اولین بار در ایران توسط Pazouki انجام شد.<sup>11</sup> در این مقاله ما به گزارش اولین مورد جراحی تماماً آندوسکوپیک ترانس آگزیلاری تیروئید با تزریق گاز CO<sub>2</sub> در ایران پرداخته‌ایم.

## معرفی بیمار

### مورد 1

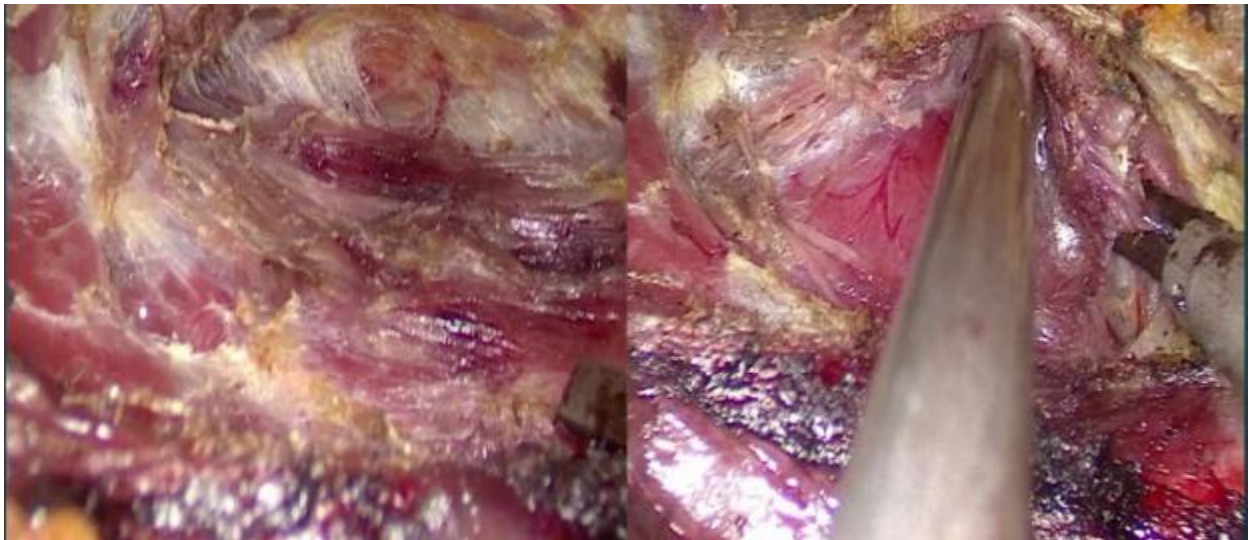
بیمار خانم 39 ساله با شکایت درد گردن در یک ماه قبل از بستری به مرکز ما مراجعه کرد. در اولتراسونوگرافی انجام شده یک گره منفرد تیروئید گزارش شده بود. معاینات فیزیکی طبیعی بود و آزمایش‌های بیمار نتایج غیر طبیعی نداشت و بیمار یوتیروئید بود. سونوگرافی گردن یک ندول با قطر 7/9 میلی‌متر در لobe سمت راست تیروئید نشان داد. جواب FNA از ندول فوق، مشکوک به سرطان پاپیلری تیروئید گزارش شده بود.

### مورد 2

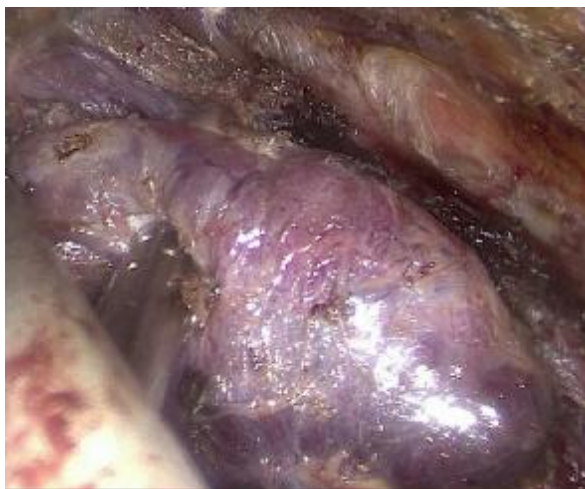بیمار پسر بچه 15 ساله با شکایت تورم در حال افزایش سمت راست گردن، از شش ماه پیش که منجر به تغییر در کیفیت صدا شده بود به مرکز ما جهت جراحی ارجاع شد. سونوگرافی گردن کیست 4 سانتیمتری در لوب راست غده تیروئید نشان داد. تست عملکرد تیروئید طبیعی بود. جواب آسپیراسیون هدایت شده به وسیله سونوگرافی گواتر ندولر با تغییرات کیستیک گزارش شد.

## تکنیک جراحی

با توجه به سن بیماران و اندازه ندول‌ها، تیم جراحی تصمیم گرفت که جراحی تیروئید به روش ترانس آگزیلاری آندوسکوپیک انجام گیرد. رضایت آگاهانه قبل از عمل از بیماران اخذ گردید. بعد از بیهوشی عمومی، بیمار در وضعیت خوابیده به پشت با اکستانسیون اندک گردن و ایدوکسیون 90 درجه بازوی راست قرار گرفت. پس از علامت‌گذاری خط میانی گردن و لobe داخلی عضله استرنو کلیدوماستوئید، یک برش 10 میلیمتری و دو برش 5 میلیمتری در محاذات خط آگزیلاری قدامی راست داده شد (تصویر 1).



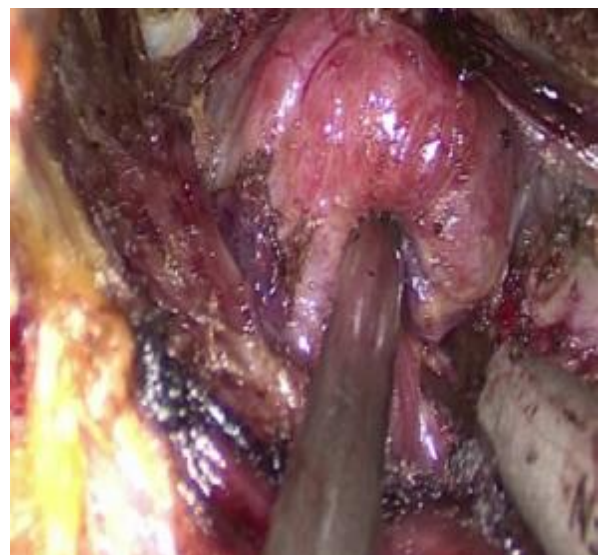تصویر 3 - قطع عضلات استراپ



تصویر 5 - لیگاتور پل فوقانی تیروئید

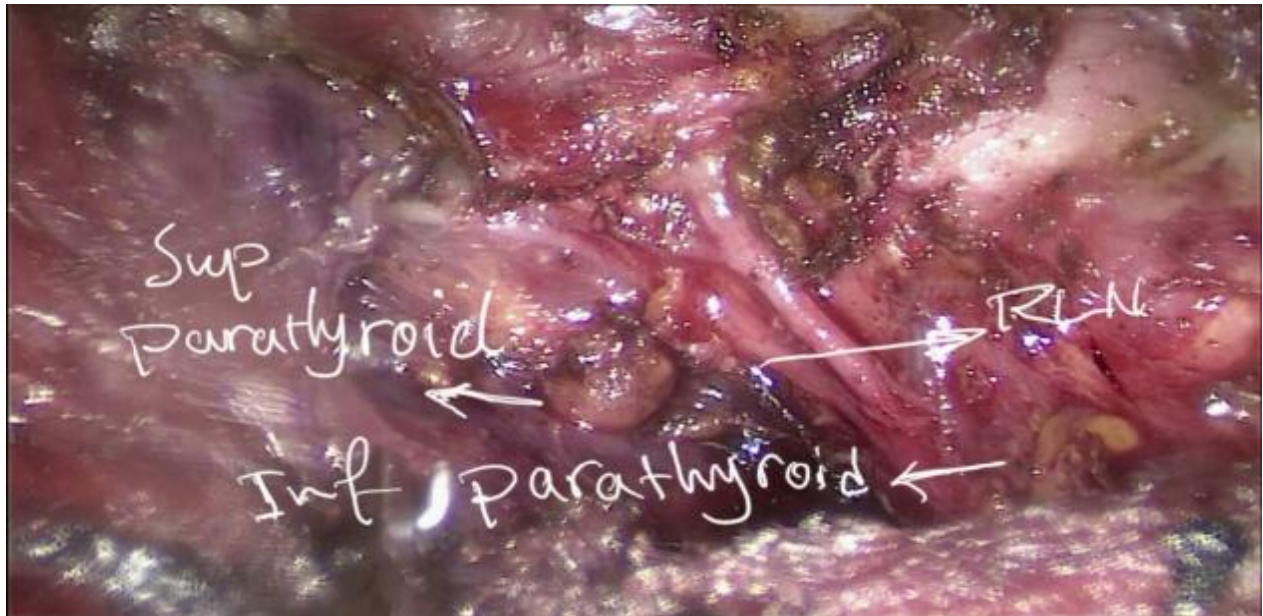
درنهایت با مراقبت از عصب رکورنت و غده پاراتیروئید فوقانی، لیگامان Berry قطع شد. لوب راست و اتصالات ایسم تیروئید به تراشه آزاد شد. آنگاه ایسم از لوب چپ به وسیله Sonicision قطع شد (تصویر 6). نمونه پاتولوژی که شامل لوب راست و ایسم بود با استفاده از کیسه لاپاروسکوپی از محل پورت 10 خارج و یک عدد درن هموواک در محل عمل تعبیه شد. یک روز بعد از عمل بیماران مرخص شدند.

ورید تیروئید میانی و پل تحتانی لوب راست به وسیله Sonicision قطع شدند (تصویر 4). غده پاراتیروئید تحتانی و عصب رکورنت (RLN) شناسایی شده و برای حفاظت از آنها دقت لازم صورت گرفت. قدم بعدی دیسکسیون پل فوقانی لوب راست و لیگاتور عروق تیروئیدی فوقانی بود که با Sonicision انجام شد (تصویر 5).



تصویر 4 - لیگاتور پل تحتانی تیروئید





تصویر 6 - عصب رکورنت و غده پاراتیروئید

اندازه و حجم تیروئید پیشنهاد کرده است.<sup>4</sup> بنابراین می‌توان برآورد کرد که انتخاب مناسب بیمار برای تکنیک فوق می‌تواند موجب افزایش میزان موفقیت جراحی شود.

Pazouki و همکارانش یک مورد عمل لوپکتومی به روش کم تهاجمی ترانس آگزیلاری با برش کوچک بدون استفاده از گاز CO<sub>2</sub> گزارش کرده‌اند. از نتایج روش فوق زمان طولانی عمل جراحی بود.<sup>11</sup> مدت زمان عمل در بیماران اول و دوم ما به ترتیب 116 و 95 دقیقه بود. با این حال، ما مدت زمانی تقریباً مشابه در مقایسه با جراحی تیروئید به روش مرسوم داشتیم، که کمتر از میانگین زمان جراحی گزارش شده توسط Gagner و همکارانش برای 16 بیمار تیروئیدکتومی آندوسکوپی بود.<sup>2</sup>

Ikeda اعتقاد دارد که در جراحی تیروئید به روش آندوسکوپی و با استفاده از سه پورت از طریق ترانس آگزیلاری مدت زمان عمل جراحی و نیاز به داروهای ضد درد در مقایسه با سایر روش‌های کم تهاجمی کمتر می‌باشد و نتایج زیبایی محل عمل بیشتر است.<sup>4</sup>

## بحث و نتیجه‌گیری

از زمانی که Kocher در اواخر قرن نوزدهم یک تکنیک لیگاتور و بستن عروق را معرفی کرد، جراحی تیروئید روشی ایمن برای بیماری‌های غده تیروئید با عوارض کمتر از 1% تبدیل شده است. با وجود مزایای متعدد، جراحی تیروئید به علت برش عرضی در گردن، یک اسکار ناخوشایند را دربرخی بیماران ایجاد می‌کند که منجر به ناراضی‌تی به ویژه در خانم‌ها می‌شود.<sup>3</sup>

در سال‌های اخیر، تکنیک‌های جراحی کم تهاجمی در بسیاری از اعمال جراحی از جمله جراحی‌های گردن برای جلوگیری از عوارض ناخوشایند نظیر اسکار محل عمل انجام شده است.

در مطالعه حاضر، اولین تجربیات تیروئیدکتومی آندوسکوپی با تعبیه سه تروکار از طریق ترانس آگزیلاری را برای میکرو کارسینوم پاپیلر تیروئید و کیست تیروئید در سطح کشور ارائه دادیم. Ikeda معیارهای ورود برای عمل جراحی آندوسکوپی تیروئید را با توجه به پاتولوژی،

مهمترین حسن این روش رضایت بیمار از عدم وجود اسکار گردنی می‌باشد.

از محدودیت‌های این روش می‌توان به اندیکاسیون‌های محدود استفاده از روش فوق و مهارت بالای جراح در استفاده از تکنیک مذکور را ذکر کرد. لذا در رابطه با الویت روش جراحی آندوسکوپی به روش‌های معمولی جراحی تیروئید، نیازمند بحث و بررسی بیشتر هستیم.

در ارتباط با عوارض ناشی از جراحی تیروئید به روش کم تهاجمی مطالعات کمی گزارش شده است.<sup>12</sup> و<sup>13</sup> در جراحی بیماران ما نیز هیچ عارضه مهمی حین یا بعد از عمل در طول پیگیری بیماران وجود نداشت.

گرچه چندین مزیت برای جراحی تیروئید به روش آندوسکوپی، از جمله بستری کوتاهتر، احساس رضایتمندی بیمار و کاهش درد بعد از عمل ذکر شده است، با این حال

## **Abstract**

# **The First Experience of Three Ports Transaxillary Endoscopic Thyroidectomy: Report of 2 Cases**

*Rasihashemi S. Z. MD<sup>\*</sup>, Ramouz A. MD<sup>\*\*</sup>*

(Received: 21 May 2018      Accepted: 13 Sep 2018)

Conventional surgery for open thyroidectomy is safe and effective. However, there have been concerns that neck Scarring can be a major source of dissatisfaction after surgery. To eliminate visible scarring on the neck, we successfully present the first attempt of transaxillary endoscopic thyroidectomy in Iran. Two patients were admitted with thyroid nodules in general thoracic surgery ward of Imam Reza hospital, Tabriz, Iran. Endoscopic hemithyroidectomy was performed via a unilateral axilla approach with CO2 insufflation. A 10-mm and two 5-mm trocars were inserted at the anterior axillary line. The patients successfully underwent endoscopic thyroidectomy and tolerated the procedure well without any complications. Endoscopic hemithyroidectomy via a unilateral axilla approach is safe and feasible in selective patients with thyroid disease. To our knowledge, the current study is the first clinical experience with novel technique for thyroid surgery in Iran.

***Key Words: Endoscopic Thyroidectomy, Transaxilla, Thyroidectomy***

*\* Associate Professor of Cardiothoracic Surgery Department, Tabriz University of Medical Sciences, Imam Reza Hospital, Tabriz, Iran*

*\*\* General Practitioner, Cardiothoracic Surgery Department, Tabriz University of Medical Sciences, Imam Reza Hospital, Tabriz, Iran*

## References

1. Ikeda Y, Takami H, Sasaki Y, Takayama J, Niimi M, Kan S. Clinical benefits in endoscopic thyroidectomy by the axillary approach. *J Am Coll Surg.* 2003; 196(2): 189-95.
2. Gagner M, Inabnet Iii WB. Endoscopic thyroidectomy for solitary thyroid nodules. *Thyroid.* 2001; 11(2): 161-3.
3. Liu W, Zhou M. A Comparative Study on the Transareola Single-Site Versus Three-Port Endoscopic Thyroidectomy. *Journal of Laparoscopic & Advanced Surgical Techniques.* 2016.
4. Ikeda Y. Total Endoscopic Thyroidectomy: Axillary Approach. *Minimally Invasive and Robotic Thyroid and Parathyroid Surgery*: Springer; 2014. p. 49-53.
5. Yan H, Wang Y, Wang P, Xie Q, Zhao Q. "Scarless" (in the neck) endoscopic thyroidectomy (SET) with ipsilateral levels II, III, and IV dissection via breast approach for papillary thyroid carcinoma: a preliminary report. *Surg Endosc.* 2015; 29(8): 2158-63.
6. Cha W, Kong IG, Kim H, Hah JH, Sung MW. Desmoid tumor arising from omohyoid muscle: The first report for unusual complication after transaxillary robotic thyroidectomy. *Head Neck.* 2014; 36(5): E48-E51.
7. Lirici M, Hüscher C, Chiodini S, Napolitano C, Recher A. Endoscopic right thyroid lobectomy. *Surg Endosc.* 1997 Aug; 11(8): 877.
8. Ikeda Y, Takami H, Niimi M, Kan S, Sasaki Y, Takayama J. Endoscopic thyroidectomy by the axillary approach. *Surg Endosc.* 2001; 15(11): 1362-4.
9. Radford PD, Ferguson MS, Magill JC, Karthikesalingham AP, Alusi G. Meta-analysis of minimally invasive video-assisted thyroidectomy. *The Laryngoscope.* 2011; 121(8): 1675-81.
10. Slotema ET, Sebag F, Henry J. What is evidence for endoscopic thyroidectomy in the management of benign thyroid disease? *World J Surg.* 2008; 32(7): 1325-32.
11. Pazouki A, Safamanesh S, Eydi M, Jesmi F, Tamannaie Z. Minimally Invasive Endoscopic Thyroidectomy: A Case Report of the First Clinical Experience. *Journal of Minimally Invasive Surgical Sciences.* 2014; 3(4).
12. Sakr M. Minimally Invasive Surgery in the Head and Neck. *Head and Neck and Endocrine Surgery*: Springer; 2016. p. 383-93.
13. Cavicchi O, Piccin O, Ceroni AR, Caliceti U. Minimally invasive nonendoscopic thyroidectomy. *Otolaryngology-Head and Neck Surgery.* 2006; 135(5): 744-7.