

مشاهده سرطان پاپیلری تیروئید در بیمار با تیروئید سیاه رنگ، معرفی مورد و بررسی متون و مطالعات

دکتر محمدتقی صالحیان*، دکتر پیمان بخشایی**، دکتر حسین پارسا***، دکتر سعادت مولانایی****
دکتر کمال الدین رهوری****

چکیده:

زمینه و هدف: تیروئید سیاه رنگ یافته‌ای نادر بوده که در بیشتر موارد در زمینه مصرف طولانی ماینوسایکلین گزارش شده است و اخیراً در برخی موارد همراه با سرطان تیروئید مشاهده شده است که اکثراً از نوع کانسر پاپیلری می‌باشد، گرچه که هنوز ارتباطی قطعی بین این دو یافته وجود ندارد.

معرفی بیمار: بیمار خانم 32 ساله بودند که در بررسی‌های صورت گرفته به علت تپش قلب و گرفتگی صدا تحت سونوگرافی گردن قرار می‌گیرد که یافته‌های آن حاکی از ندول با نمای بدخیم در لوب راست تیروئید به همراه لنفادنوپاتی بوده که در FNA احتمال بدخیمی مطرح شده بود که کاندید عمل جراحی می‌شود که در حین عمل جراحی متوجه تغییر رنگ کامل تیروئید به رنگ سیاه شدیم و در نهایت بیمار تحت توتال تیروئیدکتومی و لنف نود دایکسیسون گردنی قرار گرفت و جواب نهایی پاتولوژی نیز سرطان پاپیلری تیروئید بود.

نتیجه‌گیری: در حال حاضر احتمال وجود بدخیمی تیروئید در موارد تیروئید سیاه رنگ وجود داشته ولی از آنجایی که این ارتباط به طور قطع ثابت نشده است، تیروئیدکتومی پروفیلاکتیک در نبود شواهد پاتولوژیک قوی مطرح کننده سرطان تیروئید، در تیروئید سیاه رنگ جایگاهی ندارد و در این موارد توصیه به انجام نمونه‌برداری‌های بیشتر و تحت نظر گرفتن دقیق تر می‌شود.

واژه‌های کلیدی: تیروئید سیاه رنگ، سرطان تیروئید، سرطان پاپیلری تیروئید، ماینوسایکلین

نویسنده پاسخگو: دکتر پیمان بخشایی

تلفن: 02123031313

E-mail: dr.bakhshaei@gmail.com

* دانشیار گروه جراحی عمومی و عروق، دانشگاه علوم پزشکی شهید بهشتی، بیمارستان آیت الله طالقانی

** دستیار فوق تخصصی گروه جراحی عمومی و عروق، دانشگاه علوم پزشکی شهید بهشتی، بیمارستان آیت الله طالقانی

*** دانشیار گروه جراحی عمومی و عروق، دانشگاه علوم پزشکی قزوین، بیمارستان ایرانمهر

**** پاتولوژیست، بیمارستان ایرانمهر

تاریخ وصول: 1398/05/19

تاریخ پذیرش: 1398/09/11

زمینه و هدف

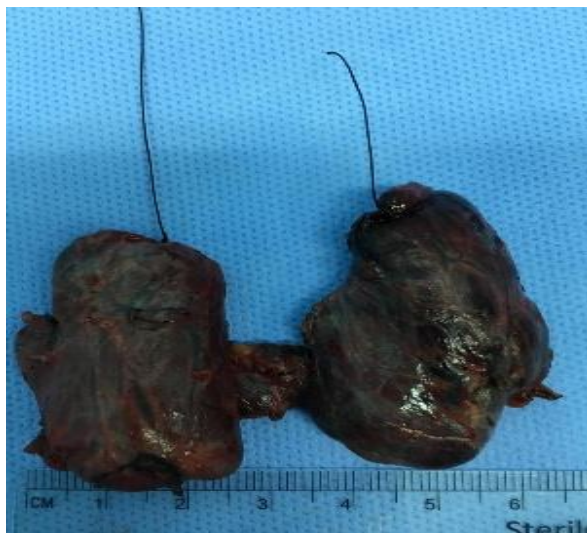بیمار سابقه بیماری خاص جز آلرژی فصلی را ذکر نمیکرد که از 3 سال قبل متناوباً داروهای آنتی هیستامین استفاده می‌نموده است.

در معاینه گردن تیروئید سایز نرمال داشته و یک ندول با قوام سفت در لوب راست تیروئید لمس می‌شد و در معاینه لترال گردن نیز لنفادنوپاتی لمس می‌شد.

در آزمایشات بیمار یوتیروئید بوده و سطح کلسی تونین، تیروگلوبولین و آنتی تیروگلوبولین نیز نرمال بود

با توجه به شرایط فوق بیمار کاندید عمل جراحی شد که پس از برش گردنی و باز کردن فاشیای تیروئید با یک تیروئید کاملاً سیاه رنگ مواجه شدیم (تصویر 1) و یک ندول سفت در لوب راست تیروئید لمس می‌شد به همراه چندین لنفادنوپاتی در زنجیره مرکزی و لترال گردن که جهت بیمار توتال تیروئیدکتومی به همراه لنف نود دایسکسیون مرکزی و لترال یکطرفه بدون مشکلی انجام شد و 3 روز بعد نیز بیمار با حال عمومی خوب مرخص گردید.

جواب پاتولوژی منطبق بر سرطان پاپیلری به همراه درگیری غدد لنفاوی بود (تصاویر 2 و 3) و بیمار جهت ید درمانی ارجاع گردید.



تصویر 1- نمای ماکروسکوپی از تیروئید بیمار که کاملاً سیاه رنگ است

سیاه شدن ظاهر تیروئید اولین بار به عنوان عارضه مصرف طولانی ماینوسایکلین (Minocycline) که در واقع نوعی تتراسایکلین طولانی اثر می‌باشد، در سال 1967 گزارش شده است.¹

در این مدت تقریباً 125 مورد از تیروئید سیاه رنگ گزارش شده است²⁻⁴ و به نظر می‌رسد مصرف ماینوسایکلین بیش از 1 سال علت اصلی آن می‌باشد.^{5,6} البته در مواردی در عفونت‌های تیروئید نیز دیده شده که البته می‌تواند ناشی از دریافت قبلی آنتی‌بیوتیک‌های خانواده تتراسایکلین نیز باشد.⁷

مکانیسم ایجاد پیگمانتاسیون تیره در تیروئید در اثر مصرف ماینوسایکلین، ناشی از واکنش این دارو با پروکسیدازهای داخل سلول‌های تیروئید بوده که موجب تشکیل پیگمانتاسیون تیره در آنها می‌شود⁸ و تجویز همزمان آسکوربیک اسید می‌تواند از این اتفاق جلوگیری کند.⁹

از دیگر علل تیره شدن رنگ تیروئید میتوان از کم کاری یا پرکاری تیروئید،¹⁰ سیستیک فیبروز و هموکروماتوز ارثی¹¹ نام برد.

اخیراً مشاهده شده است که تیره رنگ شدن تیروئید می‌تواند همراه با سرطان تیروئید باشد،¹² و اکثر موارد بدخیمی گزارش شده نیز سرطان پاپیلری تیروئید (PTC) بوده‌اند.^{3,13,14}

معرفی بیمار

بیمار خانم 32 ایست با شکایت اولیه طپش قلب و گرفتگی صدا از 3 ماه قبل که تحت بررسی‌های متعدد قرار می‌گیرد و در این بررسی‌ها در سونوگرافی گردن یک ندول در لوب راست تیروئید که حاوی میکروکلسیفیکاسیون داخلی بوده و همچنین چندین غده لنفاوی بزرگ شده با نمای بدخیم در زنجیره لترال سمت راست گردن مشاهده می‌گردد که در FNA انجام شده از این ندول تیروئید سلول‌های دچار آتیپی رویت می‌شوند که مطرح کننده سرطان پاپیلری تیروئید و یا هر تل سل کارسینوما بوده‌اند.

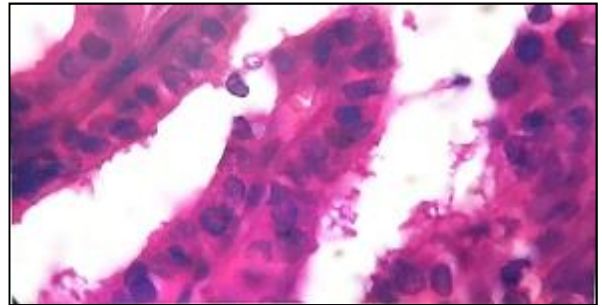
کرده‌اند، در 65 درصد موارد تیروئید سیاه رنگ با سرطان پاپیلری همراه بوده است و بیشتر در زنان مشاهده شده است.¹⁵

البته مواردی هم هستند که در گزارشاتشان ارتباطی بین تیروئید و سرطان تیروئید مشاهده نشده است، به طور نمونه، هجت و همکارانش⁷ مورد از تیروئید سیاه رنگ بدون بدخیمی را گزارش کرده‌اند.⁷

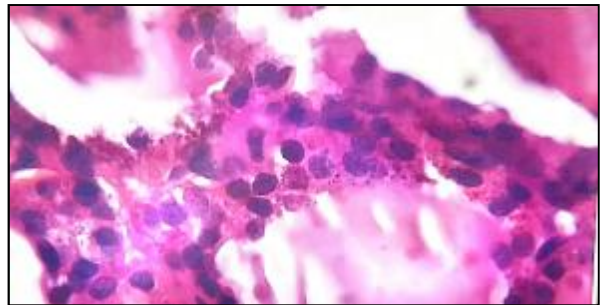
با توجه به مطالبی که بیان شد، مشاهده سرطان تیروئید همزمان با تیره بودن تیروئید به طور قطع نیازمند خارج سازی تیروئید با جراحی می‌باشد ولی مشاهده تیروئید سیاه رنگ بدون شواهد پاتولوژیک از سرطان تیروئید، علتی برای خارج کردن پیشگیرانه تیروئید نمی‌باشد.¹⁶

نتیجه‌گیری

تیروئید با پیگمانتاسیون تیره رنگ اکثراً در زمینه مصرف طولانی ماینوسایکلین و سایر داروهای مشابه ایجاد می‌شود و ماهیتی اساساً خوش خیم دارد، ولی مواردی از همزمانی آن با سرطان تیروئید نیز گزارش شده که اکثراً از نوع سرطان پاپیلری می‌باشند. لذا در مواجهه با تیروئید سیاه رنگ توصیه به ارزیابی کامل بیمار و انجام بیوپسی‌های متعدد جهت رد کردن سرطان تیروئید می‌گردد و هرگونه شواهدی از سرطان تیروئید باید تحت تیروئیدکتومی قرار گیرند.



تصویر 2 الف



تصویر 2 ب

تصاویر 2 الف و ب - نمای میکروسکوپی از تیروئید بیمار با پیگمانتاسیون سیاه رنگ و نمای تیپیک سرطان پاپیلری

بحث

همانطور که بیان شد ارتباط بین تیروئید سیاه رنگ و سرطان تیروئید مطرح و گزارش شده است. به طور مثال در سری که آقای کندیل و همکارانش ارائه

Abstract:

**Papillary Thyroid Carcinoma in Black Thyroid:
A Case Report and Literature Review**

Salehian M. T. MD^{}, Pakshaie P. MD^{**}, Parsa H. MD^{***}, Molanaie S. MD^{****}*

*Rahrvie K. MD^{****}*

(Received: 10 Aug 2019

Accepted: 2 Dec 2019)

Introduction & Objective: Black Thyroid is a rare finding that has been reported in most cases for long-term use of minocycline and has recently been observed in some cases with thyroid cancer, most of which are papillary thyroid carcinoma, although there is no definitive link between these two findings.

Patient Introduction: The patient was a 32-year-old female who underwent cervical ultrasound in studies of heart palpitations and hoarseness, with findings suggesting malignant nodule in the right thyroid lobe with lymphadenopathy suggestive of malignancy in FNA. Candidate for surgery, during which we noticed complete thyroid discoloration in black and finally the patient underwent total thyroidectomy and cervical lymph node dissection and the final pathologic outcome was papillary thyroid cancer.

Conclusions: There is currently a possibility of thyroid malignancy in black thyroid cases, but since this relationship has not been definitively proven, prophylactic thyroidectomy has no place in the absence of strong pathologic evidence suggesting thyroid cancer in black thyroid. It makes more sampling and monitoring more accurate.

Key Words: Black Thyroid, Thyroid Carcinoma, Papillary Thyroid Carcinoma, Minocycline

* Associate Professor of General & Vascular Surgery, Shahid Beheshti University of Medical Sciences and Health Services, Taleghani Hospital, Tehran, Iran

** Resident of General & Vascular Surgery, Shahid Beheshti University of Medical Sciences and Health Services, Taleghani Hospital, Tehran, Iran

*** Associate Professor of General & Vascular Surgery, Qazvin University of Medical Sciences and Health Services, Iranmehr Hospital, Tehran, Iran

**** Pathologist, Iranmehr Hospital, Tehran, Iran

References:

1. Benitz KF, Roberts GK, Yusa A. Morphologic effects of minocycline in laboratory animals. *Toxicol Appl Pharmacol.* 1967; 11(1): 150-170. [PubMed: 4964321].
2. Oertel YC, Oertel JE, Dalal K, et al. Black thyroid revisited: Cytologic diagnosis in fine-needle aspirates is unlikely. *Diagn Cytopathol.* 2006; 34(2): 106-111. [PubMed: 16514674].
3. Kandil E, Khalek MA, Ibrahim WG, et al. Papillary thyroid carcinoma in black thyroids. *Head Neck.* 2011; 33(12): 1735-1738. [PubMed: 21416546].
4. Cipriani NA, Pytel P, Grogan RH. Oncocytic adenoma in a black thyroid. *Int J Surg Pathol.* 2014 Jun 17. [Epub ahead of print].
5. D. Eisen and M. D. Hakim, "Minocycline-induced pigmentation. Incidence, prevention and management," *Drug Safety*, vol. 18, pp. 431-440, 1998.
6. B. T. Miller, C. Lewis, and B. G. Bentz, "Black thyroid resulting from short-term doxycycline use: case report, review of the literature, and discussion of implications," *Head and Neck*, vol. 28, no. 4, pp. 373-377, 2006. D.
7. D. A. Hecht, B. M. Wenig, and R. B. Sessions, "Black thyroid: a collaborative series," *Otolaryngology-Head and Neck Surgery*, vol. 121, no. 3, pp. 293-296, 1999.
8. A. Taurog, M. L. Dorris, and D. R. Doerge, "Mechanism of simultaneous iodination and coupling catalyzed by thyroid peroxidase," *Archives of Biochemistry and Biophysics*, vol. 330, no. 1, pp. 24-32, 1996.
9. W. H. Bowles, "Protection against minocycline pigment formation by ascorbic acid (vitamin C)," *Journal of Esthetic Dentistry*, vol. 10, no. 4, pp. 182-186, 1998.
10. N. A. Bruins, J. E. Oswald, H. Morreau, J. Kievit, S. Pavel, and A. H. M. Smelt, "Papillary thyroid carcinoma in a patient with sarcoidosis treated with minocycline," *Netherlands Journal of Medicine*, vol. 65, no. 5, pp. 185-187, 2007.
11. L. Pantanowitz and S. R. Tahan, "Black thyroid," *Ear, Nose and Throat Journal*, vol. 82, no. 9, pp. 676-677, 2003.
12. C. Birkedal, W. J. Tapscott, K. Giadrosich, R. K. Spence, and D. Sperling, "Minocycline-induced black thyroid gland: medical curiosity or a marker for papillary cancer?" *Current Surgery*, vol. 58, no. 5, pp. 470-471, 2001.
13. Birkedal C, Tapscott WJ, Giadrosich K, et al. Minocycline-induced black thyroid gland: Medical curiosity or a marker for papillary cancer? *Curr Surg.* 2001; 58(5): 470-471. [PubMed: 16093068].
14. Landas SK, Marsh WL Jr, Schuller DE, et al. Nonpigmented papillary carcinoma in a black thyroid gland. *Arch Otolaryngol Head Neck Surg.* 1990; 116(6): 735-737. [PubMed: 2340128].
15. Cipriani NA, Pytel P, Grogan RH. Oncocytic adenoma in a black thyroid. *Int J Surg Pathol.* 2014 Jun 17. [Epub ahead of print].
16. Jennings TA, Sheehan CE, Chodos RB, Figge J. Follicular carcinoma associated with minocycline-induced black thyroid. *Endocr Pathol.* 1996; 7(4): 345-348. [PubMed: 12114806].