

گزارش یک مورد انسداد روده به علت دیورتیکول مکل

دکتر نازیلا فرنوش*، دکتر ابوالحسن علیجانپور*، دکتر مجید کلباسی**، سکینه کمالی آهنگر***

چکیده:

انسداد روده یکی از عوامل شکم حاد جراحی می‌باشد که چسبندگی بعد از عمل، فتق، تومور و آنومالی مادرزادی دستگاه گوارش از علل شایع آن است. دیورتیکول مکل یکی از علل انسداد در سن زیر ۱۸ سال می‌باشد و این مسأله در سنین بالاتر از شیوع کمتری برخوردار است. بیمار مطرح شده آقای ۵۸ ساله‌ای است که با علائم انسداد کامل روده بستری و تحت لاپاراتومی قرار گرفت که مشخص گردید دیورتیکول مکل به طول ۱۰ سانتی‌متر عامل آن بود که هم قطر روده مجاور و با یک باند فیبروتیک به جدار شکم متصل بوده و بخشی از ایلئوم حول آن ولولوله شده بود. برای بیمار اقدام به رزکسیون دیورتیکول ترمیم روده باریک شد.

واژه‌های کلیدی: درد شکم، انسداد روده باریک، دیورتیکول مکل

زمینه و هدف

جمعیت وجود دارد که اکثر موارد آن تا پایان عمر بدون علامت مانده و تنها ۲ درصد عارضه‌دار می‌شود.^۲ عوارض انسدادی دیورتیکولوم مکل که به علت اینواژیناسیون و ولولوس است، بطور شایعتر در اطفال و نوجوانان دیده می‌شود. به علت اینکه قطر روده در این سنین باریک‌تر و محتویات داخل شکمی نیز بطور فشرده‌تری نسبت به هم قرار گرفته‌اند.^۲ در اینجا گزارش یک مورد دیورتیکول مکل بزرگ و با شکل غیر معمول که باعث انسداد حاد روده در یک بیمار ۵۸ ساله شده مطرح گردیده است.

انسداد روده باریک در حدود ۲۰ درصد اورژانس‌های جراحی را شامل می‌شود که از شایعترین علل آن، چسبندگی‌های ناشی از عمل‌های جراحی قبلی و فتق است. در بیمارانی که سابقه عمل جراحی قبلی و یا فتق ندارند، می‌بایست علل دیگری مد نظر باشد که یکی از نادرترین آن انسداد در زمینه دیورتیکول مکل عارضه‌دار است.^۱ دیورتیکول مکل یکی از شایعترین ناهنجاری‌های روده باریک می‌باشد که حاصل باقی ماندن بخشی از مجرای امفالومزانتربیک در دوران جنینی است و در حدود ۲ درصد

نویسنده پاسخگو: دکتر مجید کلباسی

تلفن: ۰۱۱۳۲۲۵۶۰۰۵

E-mail: kalbasimajid@gmail.com

* استادیار گروه جراحی عمومی، دانشگاه علوم پزشکی بابل، بیمارستان شهید بهشتی بابل، واحد توسعه تحقیقات بالینی

** دستیار گروه جراحی عمومی، دانشگاه علوم پزشکی بابل، بیمارستان شهید بهشتی بابل، واحد توسعه تحقیقات بالینی

*** کارشناس پژوهشی، دانشگاه علوم پزشکی بابل، بیمارستان شهید بهشتی بابل، واحد توسعه تحقیقات بالینی

تاریخ وصول: ۱۳۹۵/۱۱/۱۲

تاریخ پذیرش: ۱۳۹۶/۰۳/۰۹

معرفی بیمار

آقای ۵۸ ساله‌ای بعلت درد شکم و تهوع استفراغ و علائم انسداد نسبی روده به اورژانس مراجعه کرده بود. درد شکم از همان روز بستری ابتدا در اطراف ناف شروع شده و ماهیت کولیکی و پیشرونده داشت.

بیمار سابقه‌ای از عمل جراحی قبلی و یا بیماری خاصی نداشت. از نظر علائم حیاتی، نبض ۸۶ در دقیقه، تعداد تنفس ۱۵ بار در دقیقه، فشار خون ۱۲۵/۸۵ میلی‌متر جیوه و درجه حرارت وی با اندازه‌گیری از راه دهان ۳۷ درجه سانتیگراد بود.

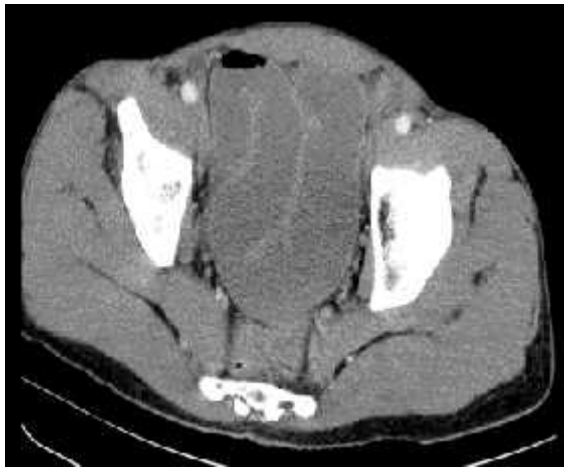
شکم اتساع مختصر بدون برش جراحی قبلی و فتق و صدای روده‌ای افزایش یافته داشت. تندرns قابل توجه و ریباند خفیف به همراه گاردینگ ارادی در ناحیه پری آمبلیکال قابل ارزیابی بود و رکتوم حاوی مدفوع نرم بود.

با توجه به مطرح بودن شکم حاد، بیمار NPO شده و برای وی شمارش سلول‌های خونی، الکترولیت‌ها، بررسی گازهای خون شریانی و سایر پارامترهای مربوط به شکم حاد انجام شد که بیمار لکوسیتوز در حد ۱۴۰۰۰ به همراه نوتروفیلی ۷۸٪ CRP مثبت داشت.

سایر پارامترهای آزمایشگاهی عبارت بودند از: Cr:1.4, BUN:25, K:4.7, Na:145 با توجه به دهیدراسیون مختصر، اصلاح آب و الکترولیت آغاز گردید. لوله نازوگاستریک گذاشته شد که خروجی صفراوی نسبتاً فراوانی داشت.

برای بیمار گرافی‌های قفسه سینه PA، ایستاده و خوابیده شکم درخواست شد که در گرافی قفسه صدری هوای آزاد زیر دیاфраگم مشاهده نشد و در گرافی ایستاده سطوح هوا مایع متعدد و در گرافی خوابیده نیز پرگازی لوپ‌های روده باریک وجود داشت. در سونوی شکم و لگن در مجموع انسداد روده مطرح و جهت بررسی بیشتر توصیه به انجام سی تی اسکن شد که در سی تی اسکن شکم با

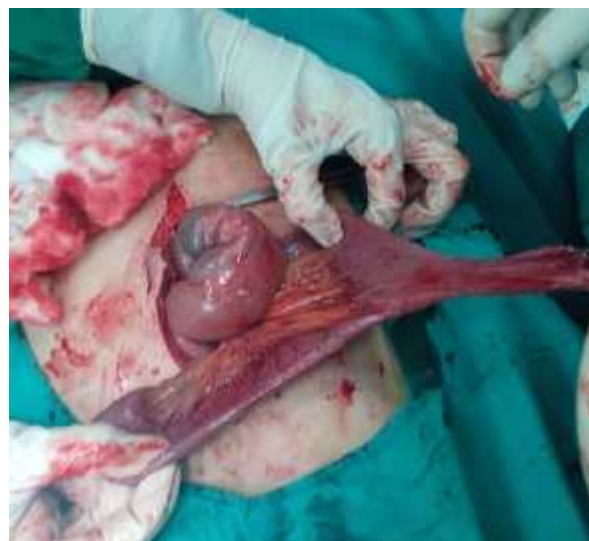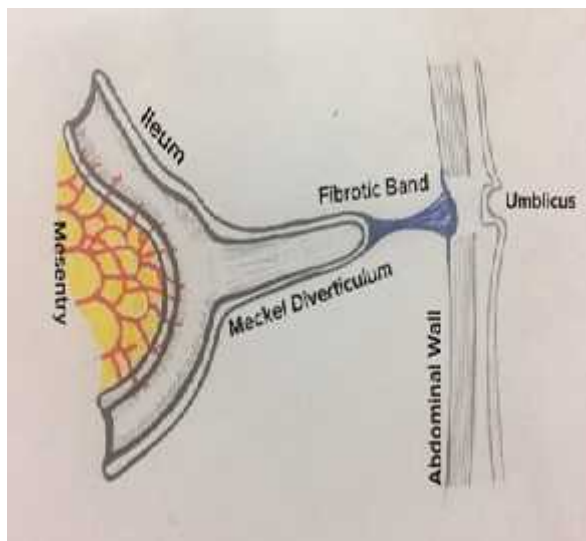
ماده حاجب خوراکی و وریدی، نمای Whirl، مطرح‌کننده پیچ خوردگی ریشه مزاتر گزارش گردید (تصویر ۱).



تصویر ۱- سی تی اسکن بیمار و نمای Whirl، مطرح‌کننده پیچ خوردگی ریشه مزاتر

با تداوم و تشدید علائم شکمی، بیمار جهت اکیسپوراسیون شکم به اتاق عمل منتقل شد. پس از لاپاراتومی، در بررسی فضای پریتونئ دیورتیکول مکل دو شاخ به طول تقریبی ۱۰ سانتی‌متر و قطری برابر یا روده مجاور وجود داشت که از سمت دیستال توسط یک باند فیبروتیک به ناف متصل و از سمت پروگزیمال به همراه ایلئوم دچار ولولوس شده بود (تصویر ۲). پس از آزادسازی باند فیبروتیک و رفع ولولولاسیون و اطمینان از سالم بودن بخش پیچ خورده ایلئوم، اقدام به دیورتیکولکتومی شد. پس از پایان عمل بیمار به بخش منتقل گردید و در نهایت با حال عمومی خوب از سرویس جراحی مرخص گردید.

در بررسی آسیب‌شناسی دیورتیکول مکل به همراه پوشش مخاطی روده و بدون مخاط معده‌ای یا پانکراسی گزارش گردید.



تصویر ۳- نمای دیورتیکول مکل بزرگ متصل به جدار شکم

تصویر ۲- دیورتیکول مکل پس از آزاد شدن باند فیبروتیک متصل به جدار

در گرافی ساده شکم نمی‌توان به وجود دیورتیکول مکل پی برد از طرفی در سی تی اسکن نیز تشخیص بسیار مشکل است. لاپاراسکوپی با جنبه تشخیصی و درمانی در بیماران علامت‌دار می‌تواند بسیار راهگشا باشد. رزکسیون جراحی در دیورتیکول مکل عارضه‌دار، درمان استاندارد است که گزینه‌های درمانی شامل دیورتیکولکتومی ساده و یا رزکسیون ایلئوم است و انتخاب آن بستگی به آناتومی دیورتیکول، شواهد وجود التهاب شدید، سوراخ‌شدگی یا تومور دارد.^۶

بحث

اغلب موارد دیورتیکول مکل در طول عمر بدون علامت باقی می‌ماند و به همین علت تشخیص قبل از عمل آن مشکل است و اغلب به عنوان یک تشخیص حین عمل مشخص می‌شود. عوارض شایع دیورتیکول مکل شامل خونریزی، انسداد روده و دیورتیکولیت است. انسداد در زمینه دیورتیکول می‌تواند به علت گیر افتادن یک لوپ روده در باند فیبروتیک مزودیورتیکولار، ولولوس، اینواژیناسیون، گسترش به داخل ساک فتق (فتق لیتره)، جسم خارجی و نئوپلاسم باشد.^۴

نتیجه‌گیری

براساس نتایج این بررسی، تشخیص دیورتیکول مکل به عنوان عامل انسداد حاد روده باریک به دلیل ماهیت غیراختصاصی ویژگی‌های بالینی و رادیولوژیک بسیار مشکل است ولی باید مد نظر باشد.

از این میان یکی از پدیده‌های نادر، پیچ خوردگی دیورتیکول حول محور آگزیال است که این وضعیت بیشتر در دیورتیکول‌ها با قاعده باریک دیده می‌شود.^۵

تشکر و قدردانی

نگارندگان مقاله از حمایت و همکاری پرسنل واحد توسعه تحقیقات بالینی بیمارستان شهید بهشتی بابل و پرسنل اتاق عمل بیمارستان شهید بهشتی بابل در جمع‌آوری و تدوین اطلاعات مورد نیاز تشکر و قدردانی می‌نمایند.

گرچه مواردی در زمینه انسداد ناشی از دیورتیکول مکل گزارش شده، اما زمینه اصلی مورد این مقاله یعنی انسداد در زمینه ولولوس ایلئوم به علت دیورتیکول بلند حدوداً ۱۰ سانتی‌متری و ۲ شاخه تا کنون وجود نداشته است (تصویر ۳).

Abstract:

A Case Report of Small Bowel Obstruction due to Meckel Diverticulum

Farnoosh N. MD^{}, Alijanpour A. MD^{*}, Kalbasi M. MD^{**}, Kamali Ahangar S. BSc^{***}*

(Received: 31 Jan 2017 Accepted: 30 May 2017)

Meckel's Diverticulum is a congenital anomaly of gastrointestinal tract that it can become symptomatic. Bowel obstruction due to Meckel's Diverticulum is one of the complications that is common under 18 years but it is rare in adult age. In this case the patient is 58 year old man who presented with obstructive symptom and in exploratory laparotomy had been revealed a large sized Meckel diverticulum that adhesive to abdominal wall due to fibrotic band and adjacent ileum loops had been twisted. For the patient diverticulectomy and enteroraphy has been performed.

Key Words: Abdominal Pain, Small Bowel Obstruction, Meckel Diverticulum

** Assistant Professor of General Surgery, Babol University of Medical Sciences and Health Services, Shahid Beheshti Hospital, Clinical Research Development Center, Babol, Iran*

*** Resident of General Surgery, Babol University of Medical Sciences and Health Services, Shahid Beheshti Hospital, Clinical Research Development Center, Babol, Iran*

**** Expert in Clinical Research Department, Babol University of Medical Sciences and Health Services, Shahid Beheshti Hospital, Clinical Research Development Center, Babol, Iran*

References:

1. Foster NM, McGory ML, Zingmond DS, Ko CY. Small bowel obstruction: a population-based appraisal. *J Am Coll Surg.* 2006; 203: 170-176.
2. Park JJ, Wolff BG, Tollefson MK, Walsh EE, Larson DR. Meckel diverticulum: the Mayo Clinic experience with 1476 patients (1950-2002) *Ann Surg.* 2005; 241: 529-533.
3. Nath DS, Morris TA. Small bowel obstruction in an adolescent: a case of Meckel's diverticulum. *Minn Med.* 2004; 87: 46-48.
4. G. Dutta, A. S. Chowdhury, and M. Panda. Abdominal catastrophe caused by the fibrous band of Meckel's diverticulum. *Cases Journ.* 2009; 2(7). Article 7160, 2009.
5. K. M. Elsayes, C. O. Menias, H. J. Harvin, and I. R. Francis. Imaging manifestations of Meckel's diverticulum,. *American Journal of Roentgenology.* 2007, 189(1). 81-88.
6. G. Clemente, R. Ionta, G. Sarno, R. Ricci, and G. Nuzzo. Calcified Meckel's diverticulum: an unusual incidental finding during laparoscopy. *American Journal of Surgery.* 2007. 193(4). 482-483.