

## نحوه مواجهه با خونریزی تحت عنکبوتیه اینتراکرانیال با آنژیوگرافی منفی همراه با معرفی یک مورد مشابه که به علت همانژیوبلاستوم نخاع اتفاق افتاده بود و بررسی متون پزشکی

دکتر محمد مصطفی حریفی\*، دکتر هادی دیگاله\*، دکتر علی نعیم\*\*، دکتر عباس امیرجمشیدی\*\*\*

### چکیده:

تشخیص، بررسی و پیگیری خونریزی ساب آراکنوئید (تحت عنکبوتیه) همراه با آنژیوگرافی منفی همواره مورد مناقشه در مجامع علمی جراحی اعصاب می‌باشد. ترکیب مختلفی از بررسی مجدد و زمان مناسب با استفاده از مدالیت‌های [Computed Tomography Angiogram (CTA)] و [Digital Subtraction Angiography (DSA)] در دستورالعمل‌ها ذکر شده است. خونریزی تحت عنکبوتیه با منشاء نخاعی غیرشایع بوده و به علت مخفی ماندن علائم نخاعی در زمینه افت هشیاری و سایر نشانه‌های خونریزی تحت عنکبوتیه از طریق شرح حال و معاینه فیزیکی در اکثر موارد به سختی قابل تشخیص است. در اینجا، ما موردی از خونریزی تحت عنکبوتیه را معرفی می‌کنیم که به دنبال آنژیوگرافی منفی و بهبودی ترخیص شده است. این بیمار در پیگیری‌های انجام شده با علائم نخاعی حاد تحت جراحی اورژانس قرار گرفته و همانژیوبلاستوم نخاع توراسیک تشخیص نهایی بوده است.

واژه‌های کلیدی: خونریزی تحت عنکبوتیه، آنژیوگرافی، همانژیوبلاستوم، آنژیوگرافی منفی

### زمینه و هدف

شایعترین یافته در بررسی خونریزی‌های ساب آراکنوئید غیرتروماتیک آنوریسم می‌باشد. اما در بررسی آنژیوگرافیک بیماران خونریزی ساب آراکنوئید الزاماً یافته پاتولوژیک اینتراکرانیال یافت نمی‌شود و بیماران تقسیم می‌شوند به خونریزی ساب آراکنوئید پری مزانسفالیک غیرآنوریسمال و خونریزی ساب آراکنوئید غیرپری مزانسفالیک غیرآنوریسمال و در نهایت بیمارانی که با پونکسیون لومبار و مثبت شدن گزانتوکروم تشخیص خونریزی ساب آراکنوئید

نویسنده پاسخگو: دکتر عباس امیرجمشیدی

تلفن: 66701045

Email: [abamirjamshidi@yahoo.com](mailto:abamirjamshidi@yahoo.com)

\* دستیار گروه جراحی مغز و اعصاب، دانشگاه علوم پزشکی تهران، بیمارستان سینا، بخش جراحی مغز و اعصاب

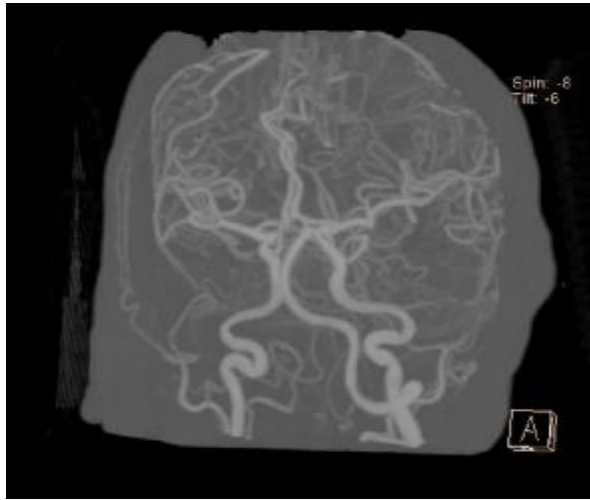
\*\* جراح مغز و اعصاب، دانشگاه علوم پزشکی تهران، بیمارستان سینا، بخش جراحی مغز و اعصاب

\*\*\* استاد گروه جراحی مغز و اعصاب، دانشگاه علوم پزشکی تهران، بیمارستان سینا، بخش جراحی مغز و اعصاب

تاریخ وصول: 1399/01/09

تاریخ پذیرش: 1399/04/12

بررسی عروقی بیمار منفی بوده (تصویر 2) و بیمار در واحد مراقبت‌های ویژه به مدت 12 روز تحت نظر بود.



تصویر 2- بررسی عروقی بیمار در بستری اولیه که شواهدی بر وجود ضایعه عروقی رویت نشد

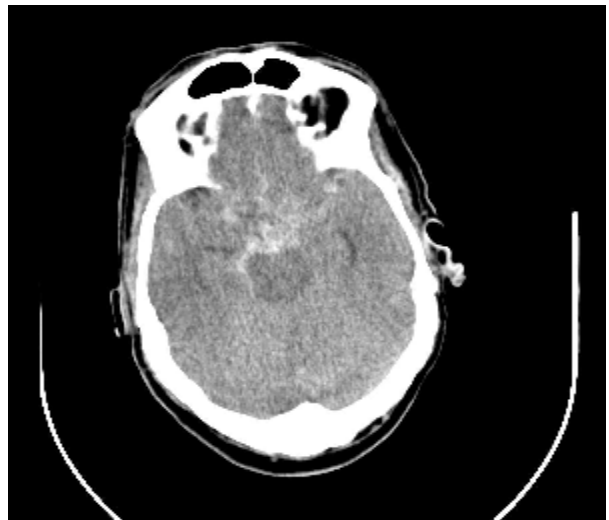روز 6 پس از بستری بیمار دچار تاکی پنه و تاکی کاردیا شده که پس از بررسی با تشخیص ترومبآمبولی ربوی تحت درمان قرار می‌گیرد و پس از حدود 18 روز بیمار با KPS60 و MRS 4 (بیمار با کمک همراه Out of Bed می‌شد) و توصیه به انجام سی تی آنژیوگرافی عروق مغز با دستگاه 64 اسلایس دو هفته دیگر و مراجعه مجدد ترخیص شد. پس از حدود 8 روز بیمار با شکایت کاهش پیشرونده قدرت اندام‌های تحتانی و احتباس ادرار 2 روز قبل از بستری مراجعه می‌کند. بیمار داروهای ریواروکسابان، آسپرین، اسپیرنونلاکتون، متفورمین، لوبل، اتروواستاتین، آملودیپین و کاپتوپریل مصرف می‌کند. در معاینه GCS15، قدرت اندام فوقانی 5/5 اما قدرت اندام تحتانی سمت چپ 0/5 و سمت راست 2/5 بود و سطح حسی تا زیر پستان وجود داشت. بیمار رفلکس کف پای به سمت بالا داشت و در معاینه رفلکس عمقی تاندون‌ها هایپررفلکسی 3/2 در هر دو اندام یافت شد. در مراجعه بیمار KPS 30، MRS 5 و JOA 6 (سطح 3) داشت. برای بیمار سی تی اسکن مغز انجام شد که یافته پاتولوژیک نداشت. در ام آر ای انجام شده از ناحیه سرویکو توراسیک ضایعه ایزو تا هایپواینتنس قدام به کورد همراه با ندولار انهاممنت در ناحیه لترال (چپ) کورد در محاذات T3 با اثر فشاری به نخاع توراسیک و بسته شدن فضای ساب اراکنوئید رویت شد (تصویر 3).

داده می‌شود. بررسی و پیگیری بیماران با خونریزی ساب اراکنوئید و یافته منفی آنژیوگرافی مورد مناقشه در مجامع علمی جراحی اعصاب می‌باشد.

در اینجا می‌خواهیم بیماری با خونریزی ساب اراکنوئید با یافته منفی در بررسی‌های عروق مغزی را معرفی کنیم که در پیگیری انجام شده بیمار با همانژیوبلاستوم نخاع توراسیک تحت درمان قرار گرفت.

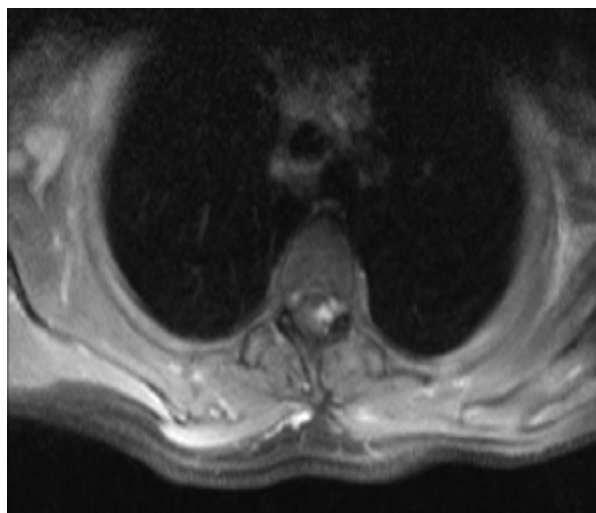
### گزارش بیمار

بیمار آقای 52 ساله مورد شناخته شده پرفشاری خون و دیابت نوع 2 به دلیل تشنج جنرالیزه تونیک، کلونیک و متعاقب آن افت سطح هوشیاری به اورژانس بیمارستان سینا توسط همراهان ارجاع داده شد. در بررسی اولیه بیمار GCS10/15 داشته است. مردمک قرینه با اندازه طبیعی و واکنش دهنده به نور بوده است. بیمار اندام‌ها را با تحریک دردناک به صورت قرینه و برخلاف جاذبه (آنتی گراویتی) تکان می‌دهد و یافته غیر نرمال در سایر معاینات ندارد. در سی تی اسکن بیمار شواهد خونریزی ساب اراکنوئید در سیستم‌های سوپراتنتوریال و پره پونتین و اینترپداندکولار مشاهده شد (تصویر 1).

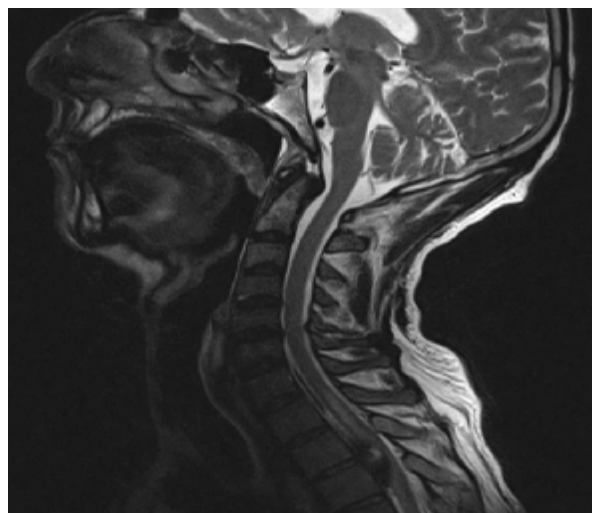


تصویر 1- خونریزی ساب اراکنوئید بیمار همواره با کاهش سطح هشیاری در بستری اولیه

برای بیمار بررسی واسکولار انجام شد (سی تی آنژیوگرافی عروق مغز در اورژانس و دو روز بعد پس از بستری در واحد مراقبت‌های ویژه آنژیوگرافی عروق مغز).



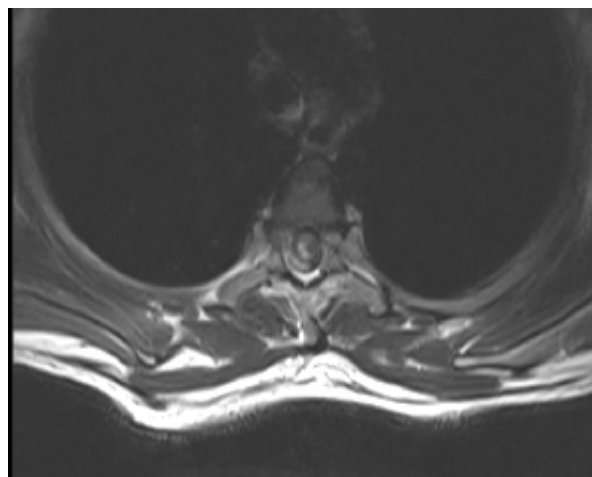
تصویر 3 د



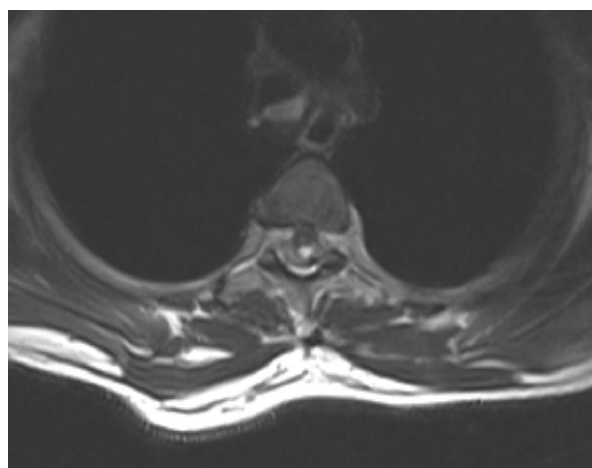
تصویر 3 الف

تصاویر 3 الف تا د - آم آر آی بیمار در بستری دوم و شواهد ضایعه اینترادورال توراسیک همراه با اثر فشاری بر روی نخاع

بیمار به صورت اورژانس تحت عمل جراحی قرار گرفت. پس از بیهوشی عمومی بیمار انسیزیون در محل تعیین شده به کمک سی تی اسکن انجام شد و پس از برش و جدا کردن فاشیا و عضلات (که البته یافته پاتولوژیک نداشت) لامینکتومی از لبه T1 تا لبه T5 انجام شد (لامین‌ها یافته پاتولوژیک نداشتند). دورا در ناحیه میدلاین باز شد (دورا نیز یافته پاتولوژیک نداشت) و سمت چپ توسط بخیه به عضله وصل گردید و دورای سمت راست به عضله شل بسته شد. نخاع در محدوده ضایعه نسبت به قسمت بالاتر رنگ پریده‌تر بود و به صورت کلی عروق غیرطبیعی مشاهده نشد. سه عدد لیگامان دندان‌ه ای در سمت چپ آزاد شد و حدود 12 سی سی لخته از قدام نخاع تخلیه شد. در زیر ورودی خلفی ریشه ضایعه حدود 3x5 میلی‌متر به رنگ صورتی و خونریزی با پایه روی نرم شامه نخاع که عروق غیرطبیعی اطراف آن دیده نمی‌شد، رویت و پس از برداشتن ضایعه خونریزی ضایعه قطع شد. دوراپلاستی با فاشیا انجام شد. قدرت عضلانی اندام تحتانی بیمار بعد از عمل به تدریج بهبود یافت (اندام سمت چپ در حد 2/5 و سمت راست 3/5). بیمار پس از یک هفته با توصیه به انجام فیزیوتراپی و داروهای قبلی و مراجعه مجدد دو هفته بعد ترخیص گردید (تصویر 4). متأسفانه بیمار پس از 20 روز در حین انجام



تصویر 3 ب



تصویر 3 ج

1- پری مزانسفالیک (PnaSAH) تعریف ارائه شده به خون موجود در قدام Midbrain و Pons که می‌تواند همراه با انتشار به قدام سیسترن آمبینت و حتی قاعده شیار سیلویین باشد می‌گویند.

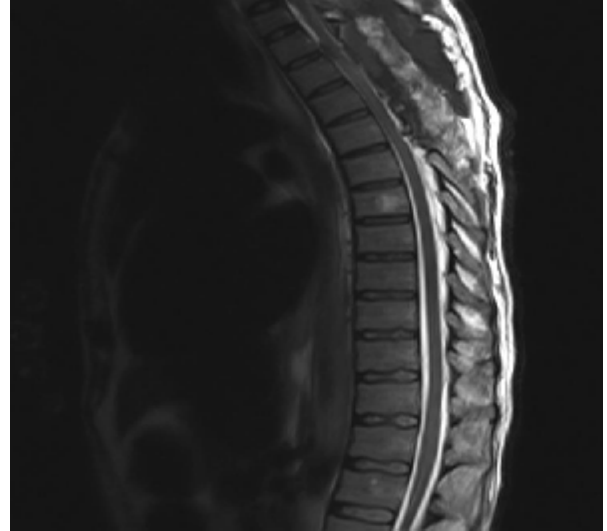
2- غیر پری مزانسفالیک (Non PnaSAH): Non Perimesencephalic non Aneurismal SAH خونریزی حاد تحت عنكبوتیه که در سی تی اسکن شواهد انتشار خون شبیه قبل نیست.

3- خونریزی تحت عنكبوتیه که در سی تی اسکن مشهود نمی‌باشد، اما تشخیص خونریزی تحت عنكبوتیه با یافتن گزانتوکرومی در مایع مغزی - نخاعی که توسط [Lumbar Puncture (LP)] گرفته شده است، انجام می‌شود.

در بررسی‌های بالینی در بیماران مبتلا به خونریزی تحت عنكبوتیه جهت تشخیص علت واسکولار خونریزی روش‌های مختلفی استفاده می‌شود. در بیشتر مطالعات از آنژیوگرافی به عنوان استراتژی اصلی استاندارد طلایی تشخیص استفاده می‌شود. در بعضی از مطالعات از سی تی آنژیوگرافی به عنوان اولین روش تشخیص استفاده می‌شود.

به نظر می‌رسد در مراکز جراحی مغز و اعصاب و نورورادیولوژیک سی تی آنژیوگرافی با کیفیت بالا از جهت بررسی علت خونریزی تحت عنكبوتیه نیاز به بررسی آنژیوگرافی را مرتفع کرده است. در بعضی مراکز و مطالعات هم سی تی آنژیوگرافی و هم آنژیوگرافی در اولین مراحل تشخیصی انجام می‌شوند.<sup>2</sup> عدم اطمینان و اختلاف نظرات در مورد زمان و نوع مدالیتی برای تشخیص و پیگیری بیمارانی که در بررسی اولیه واسکولار منفی بودند، بیشتر می‌باشد. در حال حاضر مطالعه‌ای که دستورالعمل جهت نوع و بررسی مجدد و زمان مناسب در بیماران خونریزی تحت عنكبوتیه پری مزانسفالیک و غیر پری مزانسفالیک که ناشی از آنوریسم نمی‌باشند، ارائه نشده است.

فیزیوتراپی دچار ایست تنفسی و قلبی شده که پس احیاء و بررسی با تشخیص آمبولی وسیع ریوی فوت شد. پاتولوژی ضایعه خارج شده همانژیوبلاستوم بود.



تصویر 4- ام آر آی بعد از جراحی که شواهد دکمپرسیون محل ضایعه قبلی رویت می‌گردد

#### بحث

خونریزی غیرتروماتیک تحت عنكبوتیه یکی از موقعیت‌های تهدید کننده حیات می‌باشد که شایعترین علت آن آنوریسم‌های مغز می‌باشد. در بیماری که با خونریزی تحت عنكبوتیه مراجعه می‌کند، بررسی‌های عروقی مغز از جمله سی تی آنژیوگرافی [Computed Tomography Angiogram (CTA)] و آنژیوگرافی [Digital Subtraction Angiography (DSA)] جهت پیدا کردن علت انجام می‌شود. در حدود 15% موارد با وجود بررسی اولیه عروقی (CTA و DSA) علت خونریزی خود به خودی تحت عنكبوتیه یافت نمی‌شود که بر اساس نحوه پخش خون در سی تی اسکن به سه گروه تقسیم می‌شود:<sup>1</sup>

بیشتر موارد علائم نخاعی مانند درد گردن و سایر ستون فقرات یا کاهش فورس اندام‌های تحتانی با فوقانی و یا اختلالات اسفنکتری و حسی در سایه سردرد و کاهش سطح هوشیاری و سایر علائم خونریزی تحت عنکبوتیه مخفی می‌مانند و تشخیص آنها برای پزشک در بیمار با کاهش سطح هوشیاری دشوار می‌باشد.

معاینه بیمار در طول بستری و پس از هوشیار شدن در تشخیص علت خونریزی تحت عنکبوتیه در بیماران منفی از جهت بررسی واسکولار کمک می‌کند. در مورد گزارش ارائه شده بیمار در هنگام ارجاع کاهش سطح هوشیاری داشته و در معاینه با تحریک دردناک، اندام‌ها را به صورت قرینه تکان می‌داد و در هنگام ترخیص 60 KPS و 4 MRS داشته و با کمک راه می‌رفت و هیچ گونه یافته بالینی مبنی بر علت نخاعی یافت نشد.

در یکی از مطالعات آینده‌نگر بیماران با تشخیص Spontaneous non Aneurismal non Perimesencephalic SAH که یافته کلینیکیال و نورولوژیک نداشتند تحت ام آر آی کل ستون فقرات قرار گرفتند که نشان داد در افتراق علت نخاعی بازده تشخیصی بسیار پایینی دارد و توصیه نمی‌شود.<sup>11</sup>

به نظر می‌رسد انجام ام آر آی از کل سیستم عصبی مرکزی با توجه به صرفه اقتصادی و احتمال بسیار پایین علت نخاعی برای خونریزی تحت عنکبوتیه اینتراکرانیال توجه منطقی ندارد، گرچه در بعضی مراکز و مطالعات توصیه به انجام ام آر آی گردن با توجه به شیوع بالاتر مالفورماسیون شریانی - وریدی گردنی می‌شود.<sup>12</sup>

باید پزشک در نظر داشته باشد در صورت یافته بالینی و معاینه مبتنی بر پاتولوژی نخاعی در بیمار در طول بستری یا پیگیری سرپایی بیمار ام آر آی از کل سیستم عصبی مرکزی انجام دهد زیرا عوارض و نتیجه ناشی از عدم تشخیص علت، پاتولوژی، احتمال دوباره خونریزی و نقص‌های عصبی بعدی برای فرد و جامعه عواقب بالایی دارد.

در بعضی مراکز انجام سی تی آنژیوگرافی با کیفیت بالا دو هفته بعد از خونریزی اولیه و منفی بودن بررسی‌های واسکولار اولیه توصیه می‌شود و در بعضی بیماران جراحی مغز و اعصاب انجام آنژیوگرافی 4 هفته بعد از حمله را توصیه می‌شود.<sup>4,3</sup>

برای مورد ارائه شده در بیمارستان سینا ابتدا سی تی آنژیوگرافی انجام شد که با توجه به منفی بودن، آنژیوگرافی نیز انجام شد و توصیه به انجام سی تی آنژیوگرافی با کیفیت بالا دو هفته بعد درخواست شد.

در مطالعه موهان و همکارانش<sup>1</sup> بیان شده که میزان تشخیص علت خونریزی تحت عنکبوتیه در بررسی‌های تأخیری در بیماران Non P na SAH حدوداً چهار برابر می‌باشد و منطقی به نظر می‌رسد که بیماران Non P na SAH در زمان نزدیک‌تر و با روش‌های دقیق‌تری جهت تشخیص علت خونریزی تحت عنکبوتیه بررسی شوند و با درمان مناسب از خونریزی مجدد و عوارض بعدی جلوگیری شود.

خونریزی تحت عنکبوتیه مغز با منشاء نخاعی غیرشایع می‌باشد و در مطالعات در حد گزارش مورد می‌باشد به طوری که در حدود 6/0 درصد تا 1 درصد موارد خونریزی تحت عنکبوتیه علت نخاعی داشته است<sup>5,6</sup> که در میان آنها مالفورماسیون شریانی - وریدی نخاعی بیشترین میزان را دارد.<sup>7</sup> اما علت‌هایی مانند آنوریسم شریان‌های اسپینال<sup>8,9</sup> تومور مانند اپاندیموم و نورینوم یا متاستاز<sup>10</sup> نیز بوده‌اند.

بی‌تردید شرح حال و معاینه فیزیکی در بررسی بیماران، مشخص کردن پاتولوژی اتفاق افتاده، مراجعات بعدی و تصویربرداری لازم نقش کلیدی و محوری را دارد.

در بیماران با حمله خونریزی تحت عنکبوتیه شرح حال و معاینه فیزیکی می‌تواند در لیست تشخیص افتراقی پزشک، احتمال علت نخاعی برای خونریزی تحت عنکبوتیه را به وجود آورد و به سمت بررسی‌های لازم بکشاند، اما در

عروقی برای ارتباط دانستن خونریزی تحت عنكبوتیه با آن پیدا نشد.

#### نتیجه‌گیری

پیشنهاد می‌شود برای به دست آوردن دستورالعمل مناسب برای بررسی، مواجهه و پیگیری بیماران با تشخیص **Negative Initial Neurovascular Imaging** **Intracranial SAH** مطالعات بیشتری انجام شود.

در مورد بحث متأسفانه دو هفته پس از تشخیص اولیه، بیمار با کاهش قدرت اندام تحتانی و بی‌اختیاری احتباسی ادرار مراجعه کرده است که پس از بررسی‌ها مشخص شد همانژیوبلاستوم ناحیه توراسیک همراه با لخته خون در ناحیه قدامی نخاع داشته که به صورت اورژانس تحت عمل جراحی قرار گرفت. در تشخیص‌های افتراقی برای این بیمار احتمال همزمانی دو ضایعه به صورت مجزا نیز وجود دارد که البته با توجه به بررسی‌های عروقی انجام شده، یافته

**Abstract:****Intracranial Subarachnoid Hemorrhage with Negative Cerebral Angiogram, how to Deal with? Report of SAH due to Spinal Hemangioblastoma and Review of Literature**

*Harifi M. M. MD<sup>\*</sup>, Digaleh H. MD<sup>\*</sup>, Naeem A. MD<sup>\*\*</sup>, Amirjamshidi A. MD<sup>\*\*\*</sup>*

(Received: 28 March 2020      Accepted: 2 July 2020)

Diagnosis and surveillance of angiogram-negative subarachnoid hemorrhage (SAH) has been a controversy in neurosurgical literature. A combination of computed tomography angiogram and digital subtraction angiography has been suggested as follow up studies in guidelines. SAH with a spinal pathology is a rare diagnosis, which is challenging under common symptomatology of SAH, such as loss of consciousness. Here, we report an angiogram-negative SAH, who discharged following recovery. In follow-up, he underwent emergent surgery with hemiparesis and the final diagnosis was thoracic cord hemangioblastoma.

**Key Words:** *Subarachnoid Hemorrhage, Digital Subtraction Angiography, Spinal Hemangioblastoma, Angiography Negative SAH*

\* *Resident of Neurosurgery, Tehran University of Medical Sciences, Sina Hospital, Tehran, Iran*

\*\* *Neurosurgeon, Tehran University of Medical Sciences, Sina Hospital, Tehran, Iran*

\*\*\* *Professor of Neurosurgery, Tehran University of Medical Sciences, Sina Hospital, Tehran, Iran*

**References:**

1. Mohan M, Islim AI, Rasul FT, Rominiyi O, deSouza R-M, Poon MT, et al. Subarachnoid haemorrhage with negative initial neurovascular imaging: a systematic review and meta-analysis. *Acta neurochirurgica*. 2019; 161(10): 2013-26.
2. Westerlaan HE, Van Dijk J, Jansen-van der Weide MC, de Groot JC, Groen RJ, Mooij JJA, et al. Intracranial aneurysms in patients with subarachnoid hemorrhage: CT angiography as a primary examination tool for diagnosis-systematic review and meta-analysis. *Radiology*. 2011; 258(1): 134-45.
3. Xu L, Fang Y, Shi X, Chen X, Yu J, Sun Z, et al. Management of spontaneous subarachnoid hemorrhage patients with negative initial digital subtraction angiogram findings: conservative or aggressive? *BioMed research international*. 2017; 2017.
4. Little AS, Garrett M, Germain R, Farhataziz N, Albuquerque FC, McDougall CG, et al. Evaluation of patients with spontaneous subarachnoid hemorrhage and negative angiography. *Neurosurgery*. 2007; 61(6): 1139-51.
5. Yue H, Ling W, Yibo O, Hanmin C, Po Z, Baofeng W, et al. Intracranial subarachnoid hemorrhage resulting from non-cervical spinal arteriovenous lesions: Analysis of possible cause of bleeding and literature review. *Clinical neurology and neurosurgery*. 2019: 105371.
6. IRIE K, Kuyama H, Nagao S. Spinal Cord Hemangioblastoma Presenting with Subarachnoid Hemorrhage-Case Report. *Neurologia medico-chirurgica*. 1998; 38(6): 355-8.
7. Djindjian M, Djindjian R, Houdart R, Hurth M. Subarachnoid hemorrhage due to intraspinal tumors. *Surgical neurology*. 1978; 9(4): 223-9.
8. Ronchetti G, Morales-Valero SF, Lanzino G, Wald JT. A cause of atypical intracranial subarachnoid hemorrhage: posterior spinal artery aneurysms. *Neurocritical care*. 2015; 22(2): 299-305.
9. Horio Y, Katsuta T, Samura K, Wakuta N, Fukuda K, Higashi T, et al. Successfully treated isolated posterior spinal artery aneurysm causing intracranial subarachnoid hemorrhage: case report. *Neurologia medico-chirurgica*. 2015: cr. 2015-0210.
10. Olubajo F, Stavropoulos S, Hussain MM, Rowland-Hill C, Achawal S. Cranial subarachnoid and subdural haemorrhage caused by spinal melanoma metastasis. *British journal of neurosurgery*. 2019; 33(1): 110-1.
11. Germans M, Pennings F, Sprengers M, Vandertop W. Spinal vascular malformations in non-perimesencephalic subarachnoid hemorrhage. *Journal of neurology*. 2008; 255(12): 1910-5.
12. Sadigh G, Holder CA, Switchenko JM, Dehkharghani S, Allen JW. Is there added value in obtaining cervical spine MRI in the assessment of nontraumatic angiographically negative subarachnoid hemorrhage? A retrospective study and meta-analysis of the literature. *Journal of neurosurgery*. 2017; 129(3): 670-6.