

اینگوئینودینی

دکتر سیدعلی جلالی*

چکیده:

اینگوئینودینی یا سندرم درد مزمن پس از عمل جراحی فتق از سال‌ها پیش شناخته شده بود و گهگاه در بیماران پس از عمل جراحی فتق مغبنی یا اینگوینال دیده می‌شد و اغلب به دردهای لگنی و علل دیگری که از قبل وجود داشته نسبت داده می‌شد. چنانچه این دردها مداوم و آزاردهنده بود احتمال گیرافتادگی عصب و یا اینکه نوروما پس از قطع عصب مطرح می‌شد و نیز سعی می‌کردند از عمل جراحی مجدد اجتناب شود. در دو دهه اخیر تصور می‌شود که با استفاده همگانی از مش این عارضه افزایش چشمگیری یافته است. لذا توجه همگان به این سندروم معطوف شده است. تحقیقات وسیعی درباره سندرم درد پس از عمل جراحی فتق انجام شده که پیشگیری و علل و درمان آن را مورد توجه قرار می‌دهد. لذا هدف این مقاله بحث در باره دانش فعلی و مروری بر اینگوئینودینی و پاتوژنز آن و همچنین تشخیص و پیشگیری از آن و نیز درمان‌های رایج درباره کنترل این سندرم می‌باشد.

واژه‌های کلیدی: سندرم درد پس از عمل جراحی فتق اینگوینال، اینگوئینودینی، درد مزمن پس از عمل جراحی

زمینه و هدف

همراه است ممکن است، بیمار را دچار مشکلات روحی روانی شدید نماید.^{۱-۴}

قبل از پرداختن به علت PHPS خوب است، بطور خلاصه کانال اینگوینال و یا مجرای مغبنی و اعصاب موجود و یا گذرکننده از آن را بسیار مختصر یادآوری کنیم. در فرد بالغ این مجرا حدود چهار سانتیمتر طول دارد و از حلقه عمقی و یا داخلی مجرای اینگوینال شروع شده و به حلقه سطحی و یا خارجی آن ختم می‌شود که در جدار عضلات و نیام‌های شکمی قرار دارد. مجرای اینگوینال مردان حاوی طناب منوی و یا Spermatic Cord و عصب ایلویو اینگوینال و عروق بیضوی و نیام کرماستر است و در نسوان به جای

سندروم درد مزمن پس از ترمیم فتق‌های مغبنی عبارت است از دردی که تعدادی از بیماران پس از عمل جراحی فتق در محل برش فتق و یا در اطراف آن پیدا می‌کنند و به آن نورالژی پس از عمل هم گفته می‌شود. Post Herniorrhaphy Pain Syndrome [PHPS]. این دردها معمولاً چند ماه طول کشیده و پس از آن خود به خود بهبود می‌یابد. اما حدود سه الی پنج درصد بیماران دچار درد دائم و مزمن در ناحیه عمل می‌شوند. این درد ممکن است آزاردهنده بوده و به علل مختلف ایجاد شده باشد. در مواردی این درد می‌تواند شدید و عذاب‌آور باشد که بیمار را از کار و فعالیت روزانه باز دارد و چون گاهی با دیسپارونی

* نویسنده پاسخگو: دکتر سیدعلی جلالی

تلفن: ۸۸۷۶۶۳۳۱-۶

E-mail: s.aliJalali@Yahoo.com

* استاد گروه جراحی عمومی، مرکز تحقیقات گوارش، دانشگاه علوم پزشکی ایران

تاریخ وصول: ۱۳۹۴/۰۹/۰۷

تاریخ پذیرش: ۱۳۹۴/۱۲/۰۹

۱- آسیب عصب مستقیماً در محل جراحی.
 ۲- گیرافتادگی عصب در بافت فیبروز و اسکار یا جوشگاهی و یا مش.
 ۳- ایجاد نوروما پس از قطع عصب.
 ۴- ایجاد بافت اسکار یا جوشگاهی و یا ضایعه بافتی.
 ۵- حرکت کردن مش.
 ۶- جمع شدگی و یا متصلب شدن مش.
 ۷- عفونت بخصوص پس از عمل جراحی.
 ۸- تنگی و یا انقباض حلقه داخلی مجرای اینگوینال و یا اطراف اسپرمتیک کورد.
 ۹- پروستیت در ناحیه پوبیس به علت وجود بخیه‌های جذب نشدنی بکار رفته در این ناحیه و بالاخره ۱۰- دردهای بی‌ارتباط با عمل فتق مانند دردهای عضلانی استخوانی چه داخل شکمی و چه داخل لگنی و چه عصبی. همچنین عفونت‌های مجاری ادراری و یا عیوب عروقی.^{۹-۶}

پیشگیری

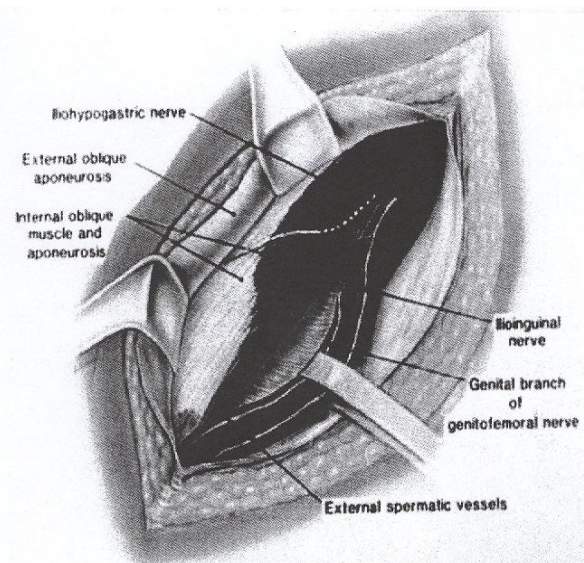
تعدادی از عوامل و ملاحظات وجود دارند که خوب است قبل و بعد از عمل جراحی آنها را در نظر داشت. به وجود درد قبل از عمل جراحی باید توجه کرد که می‌تواند یک ریسک فاکتور تلقی شود. به عبارت دیگر بیمارانی که قبل از عمل در ناحیه فتق و اطراف آن درد دارند احتمال بیشتری برای تداوم درد بصورت سندروم اینگوینودینی خواهند داشت. در افراد جوان این سندروم هم شایع تر و هم شدیدتر است. فاکتورهای ژنتیکی و حساسیت فردی عاطفی نیز می‌تواند به ایجاد این سندروم کمک کند.^{۱۲-۱۰}

در حین عمل جراحی نیز چند نکته گفته شده که خوب است یادآوری شود، لذا چون بطوری که اشاره شد عصب ایلویواینگوینال زیر نیام عضله مایل خارجی و روی کورد قرار دارد باید دقت شود، هنگام باز کردن نیام چیزی به آن نچسبیده باشد. همچنین روی اسپرمتیک کورد و زیر غلاف نازک کرماستر عصب ژنیتوفمورال حرکت می‌کند که آن هم آسیب پذیر است. اما عصب ایلویوهیپوگاستریک از کنار عضله می‌گذرد و آنچنان در معرض خطر نیست، ولی بایستی مراقب بود. اما عصب فموروکوتانه نیز چون از زیر لیگمان اینگوینال می‌گذرد هنگام گرفتن لیگمان جهت ترمیم و یا فیکس کردن مش در معرض خطر قرار می‌گیرد. معمولاً آسیب این عصب در اعمال جراحی لاپاروسکوپی اتفاق می‌افتد.^{۱۳-۱۵}

باید خاطر نشان کرد که ایجاد سندروم درد پس از عمل جراحی فتق ارتباط با نوع عمل جراحی فتق چه باز و چه لاپاروسکوپی ندارد، چون اینگوینودینی به علت گیرافتادن یک یا چند عصب در مجرای اینگوینال اتفاق

اسپرمتیک کورد Round Ligament قرار گرفته است. عصب ایلویواینگوینال زیر نیام مایل خارجی و در روی کورد قرار دارد و هنگام برش نیام عضله مایل خارجی بسیار آسیب پذیر است و به همین جهت است که در موقع باز کردن نیام گفته می‌شود که نخست باید برش کوچکی در میانه آن داد و سپس هر چه را که به نیام از زیر چسبندگی دارد، آزاد کرد تا اینکه عصب در معرض آزردهی قرار نگیرد.

عصب ایلویوهیپوگاستریک در سرتاسر کانال حرکت نمی‌کند، ولی هنگام باز کردن مجرا در جلو عضله Internal Oblique با کمی فاصله از کناره تحتانی آن دیده می‌شود. اما عصب ژنیتوفمورال در روی عضله پزواس ظاهر می‌شود و در آنجا به شاخه‌های فمورال و ژنیتال تقسیم می‌شود. شاخه ژنیتال از زیر عروق ایلیاک بالاخره وارد مجرای اینگوینال شده و در سطح خارجی عروق اپی‌گاستریک تحتانی قرار گرفته و از حلقه سطحی مجرا عبور می‌کند و شاخه فمورال وارد غلاف رانی می‌شود و فموروکوتانه نام می‌گیرد و از زیر Inguinal Ligament عبور کرده و در آنجا دو شاخه می‌شود.^{۱۰ و ۵}



تصویر ۱- آناتومی اعصاب ناحیه اینگوینال - خط نقطه چین قسمت زیر عضلانی عصب ایلویوهیپوگاستریک را نشان می‌دهد

اتیولوژی

علل مختلفی برای ایجاد سندروم درد پس از عمل جراحی فتق ذکر شده که اهم آن از این قرار است.

۱- اگر عصب به نحوی در بافت اسکار و یا جوشگاهی گیر افتاده باشد که قابل آزاد کردن بدون صدمه به عصب نباشد، آن را بریده و قطع می‌کنیم. بعضی از محققان عقیده دارند که چون عصب پس از قطع ممکن است ایجاد نوروما کند باید انتهای قطع شده را یا باید گره کرد یا به آن فورمالین و الکل مالید.

۲- ممکن است هنگام عمل به فتق عود کرده برخورد کنیم که بدیهی است، آن را نیز ترمیم خواهیم کرد.

۳- اگر مش دچار چروکیدگی و جمع شدگی و یا اینکه مشوما Meshoma شده باشد، مش را برمی‌داریم و یا اگر تا شده و یا پیچ خورده آن را اگر قابل تصحیح باشد، اصلاح و در غیر این صورت بر خواهیم داشت.

۴- تومورهای خوش خیم و یا نوروما را جستجو کرده و اگر وجود داشت آن را هم برمی‌داریم.

۵- اگر به گره‌های بی‌اندازه و متعددی از مواد دوختنی غیرقابل جذب برخورد کردیم، مخصوصاً در اطراف استخوان شرمگاهی یا پویس آنها را برمی‌داریم.

۶- عناصر اسپرما تیک کورد از قبیل عروق خونی و کانال دفران را از بافت جوشگاهی آزاد می‌کنیم.

در این موقع پس از تصحیح آنچه به نظر رسیده بود ناحیه فتق را بدون هیچگونه کشش و فشاری ترمیم می‌کنیم Tension Free تا دیگر فتقی باقی نماند.^{۲۱،۲۰}

بسیاری از پژوهشگران معتقدند که در هنگام عمل جراحی برای نورالژی اینگوینال و یا اینگوئینودینی بایستی کلیه اعصاب این حوزه قطع شوند. قطع اعصاب ایلویو اینگوینال و ایلویوهیپوگاستریک با توجه به کالبدشناسی آنها نسبت به آسان است، ولی چون گفته می‌شود که عصب ژنیتوفورمال بایستی قبل از دو شاخه شدن و در روی عضله پزواس قطع شود، کمی مشکل به نظر می‌رسد، ولی با توجه دقیق به آناتومی امکان پذیر است.

تعدادی از محققین در مقالات مبسوطی گفته‌اند که صلاح است که در تمام اعمال جراحی فتق و بطور روتین این اعصاب سه گانه را قطع کرد. زیرا اعتقاد دارند که در دهه‌های اخیر با توجه به روتین بودن استفاده از مش گرچه عود فتق درصدی کاهش یافته ولی میزان نورالژی اینگوینال به میزان بیشتری افزایش یافته است و بنابراین با مطالعات و تحقیقاتی که در آینده بعمل خواهد آمد، انتظار می‌رود در روش متداول ترمیم فتق تجدید نظر شود.^{۲۲-۲۴}

می‌افتد، لذا این دردها پس از برش فانشتیل در زنان هم دیده می‌شود که بعلت تحت فشار قرار گرفتن اعصاب ایلویو اینگوینال و یا ایلویوهیپوگاستریک در انتهای برش پیش می‌آید.^{۱۴و۱۳}

تشخیص

کلینیکی بوده و تصویربرداری، رادیولوژی، ام‌آر‌آی و سی‌تی اسکن نیز اغلب کمک‌کننده نخواهند بود. ولی با وجود این تصویربرداری‌ها جهت رد کردن مشکلات داخل شکمی که می‌تواند ایجاد اینگونه دردها را بنماید، لازم بنظر می‌رسد. بدیهی است اینگونه عوامل و مشکلات ارتباطی با عمل جراحی قبلی فتق نخواهند داشت.

این بیماران ممکن است توسط خود ما و یا به وسیله همکاران دیگر عمل شده باشند و چنانچه به ما مراجعه نمایند، لازم است پس از یک معاینه بالینی کامل شرح عمل جراحی را به دقت بررسی کنیم، بلکه بتوانیم علت ایجاد و یا زمینه آن را حدس بزنیم. برای اغلب بیماران درمان غیرجراحی همراه با صبر و شکیبائی پیشنهاد می‌شود، بخصوص در مواقعی که درد بسیار شدید نباشد و بلکه تا حدودی قابل تحمل باشد.

لذا خوب است تحت نظر پزشک معالج بیمار به انجام فیزیوتراپی و مشاوره با همکاران متخصص درد و نیز استفاده از داروهای ضد تورمی و کنترل درد تحت نظر دقیق پزشک معالج استفاده شود.

در مواقعی که درد بسیار شدید و مانع از کار و فعالیت روزمره باشد و یک سال پس از عمل جراحی درد همچنان ادامه داشته باشد، در این صورت به بیمار عمل جراحی مجدد برای پیدا کردن علت و بهبود بخشیدن به وضع موجود به او پیشنهاد می‌شود.^{۱۵-۱۷}

درمان جراحی

تأکید می‌کند که در صورتی که درمان‌های غیر جراحی که ذکر شد برای بیمار کارساز نبود و به قدر کافی هم درمان شده بود چاره کار انجام عمل جراحی است. لذا در این صورت منظور از جراحی پیدا کردن علت ایجاد درد بوده و بدیهی است که تصحیح آن به وسیله جراحی بهترین راه حل خواهد بود. پس قبلاً باید بدانیم که در موقع عمل انتظار چه مشکلاتی را داشته باشیم تا بتوانیم نخست دنبال آن بگردیم و سپس آن را برطرف کنیم.^{۱۸و۱۹}

پایداری و سالم ماندن ترمیم در نظر گرفته نشده است. به عبارت دیگر درد به عنوان عاملی از عدم موفقیت عمل در نظر گرفته نمی‌شد. اما در دهه اخیر تعداد بیشتری از بیماران از درد مزمن پس از عمل شکایت داشتند و شکایت عمده بیماران دردی برنده و ثابت پارستزی و یا هیپراستزی یا بی‌حسی در اطراف محل عمل جراحی بوده که در قلمرو عصبی آن ناحیه بوده است. بطور کلی نورالژی پس از عمل را می‌توان به سه دسته تقسیم کرد که عبارتند از: درد سوماتیک یا پیکری درد ویسرال یا احشائی و درد نوروپاتیک و یا عصبی. درد سوماتیک عمدتاً به علت صدمه دیدگی رباطها و لیگمان‌ها و عضلات می‌باشد که معمولاً پس از حرکت عضلات شکمی می‌توان درد را باز تولید کرد.^{۲۲،۲۳} درد احشائی معمولاً با فیزیولوژی و یا کارکرد مانند هنگام مباشرت ایجاد می‌شود که به علت صدمه دیدگی شبکه عصبی سمپاتیک است. اما درد نوروپاتیک معمولاً همیشه در محل ثابتی ایجاد می‌شود و لوکالیزه و برنده و تیز بوده و احساس سوزش و پاره شدن را به بیمار القاء می‌کند که در اثر گیرافتادگی و یا فشار مستقیم بر روی عصب است. هیپراستزی اغلب با درد پوست ناحیه محل عمل جراحی و نیمه اسکروتوم و لابیوم همان طرف و مثلث اسکار پا همراه است. این مجموعه علائم اغلب با حرکت و یا خم شدن و یا کشیدگی مفصل رانی به عقب شروع و یا افزایش می‌یابد، و نیز با استراحت و یا خم کردن ران کاهش می‌یابد و لذا تحت فشار بودن عصب را تأیید می‌کند. این دردها با ضربه به قسمت جلو و بالای خار استخوان ایلیاک افزایش می‌یابد. Tinel's Test گاهی اوقات تعیین نقطه حداکثری درد آسان نیست، زیرا بین اعصاب ایلیواینگوینال و ایلیوهیپوگاستریک و ژنیتوفمورال ارتباطات حسی وجود دارد و اغلب شاخه‌های عصبی هم پوشانی دارند. از طرف دیگر در سطح نخاعی ایلیواینگوینال و ایلیوهیپوگاستریک به ترتیب از مهره ۱۲ توراسیک و یا پشتی و از اولین مهره کمری خارج می‌شوند و هم ایلیوئینگوئینال و هم ژنیتوفمورال از اولین عصب کمری نیز ارتباط می‌گیرند و بالاخره باید گفت که این نورالژی‌ها معمولاً بیش از یک عصب را درگیر می‌کنند.

اصولاً هنگام عمل جراحی فتق بایستی به اعصاب دقت خاص شود و از کشیدن آنها پرهیز کنیم به غلاف نوریلیم صدمه نزنیم. کشیدگی می‌تواند ایجاد پارگی عصب در داخل غلاف شود که به آن آکسونوتمز و یا نوروتمز گفته می‌شود که می‌تواند، سبب نوروما شود. در عمل جراحی باز اغلب

در مقاله‌ای تحقیقی در نزدیک به ۹۰۰ نفر پس از عمل جراحی فتق که به طریق لاپاروسکوپی انجام شده است ۳/۵ درصد دچار درد دائم در ناحیه اینگوینال و بیضه شده‌اند و دو برابر این مقدار درد موقت در این ناحیه داشته‌اند. خوب است گفته شود که در عمل جراحی باز اعصاب ایلیواینگوینال و شاخه ژنیتال عصب ژنیتوفمورال و نیز عصب ایلیوهیپوگاستریک آسیب می‌بینند ولی در اعمال لاپاروسکوپی عصب لاترال کوتانه و ژنیتوفمورال صدمه می‌خورد.^{۲۳-۲۵}

در یک مطالعه قبل از آنکه بیماران عمل جراحی نورکتومی برای درد پس از عمل شوند، اقدام به بلوک عصب مربوطه همراه با تریامسینولون نموده‌اند که در ۱/۶ موارد مفید واقع شده است، بدیهی است که تزریق باید در نقطه شدت درد انجام شود.^{۲۶-۲۸}

هنگام عمل جراحی فتق به طریق لاپاروسکوپی باید دقت کرد که هیچ استیبل و یا فشار و یا آسیبی به پائین‌تر از کناره خارجی مجرای ایلیوپوییک وارد نشود و چنانچه گیرافتادگی عصبی اتفاق افتد، باید در عمل مجدد آنها را از این ناحیه برداشت.^{۲۸-۳۱}

پس از نورکتومی برای نورالژی متعاقب عمل جراحی فتق ۶۵٪ بیماران هیچگونه دردی نخواهند داشت ۲۰٪-۲۵٪ مقداری درد باقیمانده دارند ولی بسیار بهتر از قبل بوده و می‌توانند کارهای روزمره‌شان را انجام داده و گهگاه داروی مسکن مصرف کنند، کمتر از ۱۰٪ تغییری در میزان درد حاصل نشده و می‌گویند با سابق فرقی نکرده است و لذا به آنها داروی مسکن پیشنهاد می‌شود. در حدود ۲٪ از بیماران نورکتومی شده اظهار می‌شود که درد بدتر شده که بایستی سعی کنیم، علل ایجاد درد و اتیولوژی آن را بیابیم و یک دستورالعمل موقتی برایشان انتخاب کنیم و امید داشته باشیم که به مرور زمان درد کاهش یافته و به کلی از بین برود.^{۳۰،۳۱}

بحث و نتیجه‌گیری

درد پس از عمل جراحی فتق بسیار پر اهمیت است، زیرا معمولاً بیماران قبل از عمل فتق درد ندارند و نیز اکثریت آنها پس از عمل نیز بدون درد خواهند بود. از نظر تاریخی تا سال‌های اخیر موفقیت عمل جراحی فتق عمدتاً به عود نکردن آن بستگی داشته است و اعمال جراحی مختلفی که درصد سال گذشته برای فتق انجام شده است، معیاری به جز

و یا در صورت لزوم نورکتومی در عمل جراحی بعدی نورکتومی ایلیواینگوینال و ایلیوهیپوگاستریک به جهت مسیر مشخصی که دارند آسان است، ولی چون باید ژنیتوفمورال را قبل از دوشاخه شدن و لذا روی عضله پزواس قطع کرد، اگر دسترسی از راه حلقه داخلی ممکن نباشد، می توان از طریق برش دیگری در پهلو این کار را انجام داد.

در یک مطالعه برای آن که توجه کنند که چه دسته از بیماران از درمان جراحی دردهای پس از عمل سود می برند در ۱۳۶ مورد بیمار مبتلا معلوم شد، آنهایی که دچار مشوما و یا نوروما و همچنین مردان بیشتر از عمل جراحی سود می برند و نیز بیمارانی که مشوما و یا نوروما نداشتند و یا آنهایی که دچار اعتیاد بودند و یا بانوان کمتر از عمل درمانی سود بردند. همچنین بیمارانی که هنگام عمل جراحی جهت بهبودی اینگوئینودینی از بی حسی نخاعی استفاده کرده اند به دلیلی نامعلوم نتیجه بهتری نسبت به بیمارانی که از بیهوشی عمومی استفاده کرده اند به دست آورده اند.^{۲۷ و ۲۶}

اعصاب ایلیواینگوینال و شاخه ژنیتال ژنیتوفمورال و نیز عصب ایلیوهیپوگاستریک آسیب می بینند و در عمل جراحی لاپاروسکوپی عصب لاترال کوتاه و ژنیتوفمورال صدمه می خورند و به طور بسیار نادر تنه اصلی عصب فمورال در معرض آسیب قرار می گیرد. چون تحت فشار واقع شدن عصب است که درد ایجاد می کند، لذا احتیاج به نورکتومی و خارج کردن مش خواهد بود. فشار بر عصب اغلب به علت فیبروز ناشی از عمل جراحی و یا مش و یا عکس العمل مواد دوختنی بکار رفته است و در اکثر موارد گیرافتادگی به آن معنی در کار نیست.^{۲۵ و ۲۴}

درد مزمن ناحیه فتق پس از جراحی را در بعضی مطالعات کمتر از میزان واقعی گزارش کرده اند و عده ای از نویسندگان درد پس از عمل را حدود ۶۰٪ و دردهای مزمن بازدارنده از فعالیت های روزمره را تا ۲۵٪ ذکر کرده اند. به همین جهت این پژوهشگران معتقدند که در تکنیک عمل جراحی فتق لازم است، تغییراتی پدید آید. برای آزاد کردن

Abstract:

Inguinodynia

Jalali S. A. MD^{*}

(Received: 28 Nov 2015 Accepted: 28 Feb 2016)

Chronic pain after inguinal herniorrhaphy has been known for many years; and it was thought to be due to musculoskeletal and pelvic problems. And if persistent and annoying the possibility of neuroma or nerve entrapment would be raised, but the surgeons were not enthusiastic to do anything for it other than conservative or palliative treatment. In the past two decades with wide spread use of mesh, this complication has increased to an extent that has drawn attention and research towards it. So the aim of this article is to discuss, its pathogenesis and prevention along with current treatment trends for this syndrome.

Key Words: Inguinodynia, Postherniorrhaphy Pain Syndrome, Neuralgia after Inguinal Herniorrhaphy

^{*} *Professor of General Surgery, Iran University of Medical Sciences and Health Services, Firozgar Hospital, Tehran, Iran*

References:

1. Malekpour AR, Chen DC, et al postherniorrhaphy pain syndrome. *Am J Surg*. 2008; 735-4.
2. Wigsmuller AR, et al. postoperative neuralgia after hernia repair, *B J Surg* 2007; 94: 17-22.
3. Amid PK, Lichtenstein IL; Postoperative neuralgia after herniorrhaphy. *Hernia* 2004; 8: 1-7.
4. Sherman V, Macho JR 'in Swartz principle of surgery' edited by Bruncardi C et al. inguinal hernias Chap 27, pp1311, 2010.
5. Skandalakis JE, Colborn GL, Gray SW, et al" the surgical anatomy of the inguinal area" *Contemp Surg* 1991; 38: 20.
6. Nienhuijs SW, Keemers ME, et al "the impact of pain on daily activities following mesh hernia repair" *Am J Surg* 2007; 194: 394-400.
7. Lichtenstein IL, Amid PK; et al "cause and prevention and surgical treatment of neuropathic inguinodynia" *Am J Surg* 1988; 153: 786-90.
8. Loos MJ, Verhagen T, Scheltinga MR, "a randomized controlled trial of injection therapy versus neurectomy for post-herniorrhaphy neuralgia" *Hernia* 2010; 593-7.
9. Loos MJ, Roumem RM, et al. "Surgery vs injection therapy for inguinal neuralgia" *Surgery* 2010; 147: 275-81.
10. Starling JR, Harms BS, Shrooder ME, "diagnosis and treatment of nerve entrapment neuralgia" *Surgery*, 1987 102: 581-586.
11. Heis CP, Starling JR "mesh inguinodynia a new clinical syndrome" *J Am Coll Surg* 1998; 187: 514-20.
12. Malagoni MA, Gagliardi PA. Hernias, Chap 42, in Sabiston textbook of surgery edited by Townsend CM Saunders 2014.
13. Amid PK, Chen DC, "postherniorrhaphy inguinodynia; causes, prevention and surgical treatment: triple neurectomy. Chap 210, pp2148, in *Mastery of Surgery* edited by Fischer JE. et al, Lippincott 2012.
14. Fischer JE, Editorial Comment. "postherniorrhaphy neuralgia." In *Mastery of Surgery* edited by self. P2152, Lippincott. 2012.
15. Fischer JE, "Hernia-D" in *Mastery of Surgery*. Edited by self. Pp 2061-2083. Lippincott 2012.
16. Johnes AS, Ken PC, et al" planned ilioinguinal nerve excision for presentation of chronic pain after inguinal hernia repair: a metaanalysis." *Surgery*, 2011: 1-8 [published on line].
17. Wants GE, Cornell DA, "routin neurectomy in hernia repair" *Surg Clin North Amer* 1994; 64: 287-94.
18. Jalali SA, Shamimi K, Nasiri J, "the role of antibiotics in surgery" *Ir J Surg* 2010, 18; 3: 1-9.
19. Jalali SA, "surgeons' responsibilities in perioperative assessment of surgical patients" *Ir J Surg* 2007, 15: 1-13.
20. Fitsgibbon RJ jr, Camps J, Cornet DA, "laparoscopic inguinal herniorrhaphy: results of a multicenter trial" *Ann Surg* 1995, 221: 3-13.
21. Amid PK. "causes, prevention and surgical treatment of post herniorrhaphy inguinodynia: triple neurectomy with proximal end implantation" *Hernia* 2004; 8: 343-49.
22. Amid PK. "new understanding of causes and surgical treatment of post herniorrhaphy inguinodynia and orchalgia." *J Am Coll Surg* 2007; 205: 381-5.
23. Amid PK." radiological images of meshoma: a new phenomenon after prosthetic repairs of hernias," *Arch Surg* 2004; 205: 381-5.
24. Aasvang E, Kehler H, "surgical management of chronic pain after inguinal hernia repair" *Br J Surg* 2005; 92: 759-80.
25. Aasvang E, Kehler H. "effect of mesh removal and selective neurectomy on post herniorrhaphy persistent pain" *Ann Surg* 2009; 171: 217-20.
26. Alfieri S, Rtondi F. et al. "influence of preservation vs division of inguinal, iliohypogastric and genital nerves during mesh hernioplasty: prospective multicenter study of chronic pain." *Ann Surg* 2006; 243: 553-8.
27. Kingsnorth AN, Bowley DMG, Porter C. "a prospective study of 1000 hernias: result of Plymouth Hernia Service. *Am R Coll Surg Engl* 2003; 85: 18-32.
28. Wijsmuller AR, Lang JFM, et al. "nerve-identifying inguinal hernia repair: a surgical anatomical study. *World J Surg* 2007; 31: 214-20.
29. Wijsmuller AR, Lang JF, Gelder D, et al." surgical technique preventing chronic pain after Lichtenstein hernia repair: state of art vs daily practice in Netherlands". *Hernia* 2007; 11: 147-51.
30. Hakeem A, Shanmugan V, "current trends in the diagnosis and management of post herniorrhaphy chronic groin pain. *W J S*; 3 (6): 73-81, 2011.
31. Aasvang EK, Bay-Nielsen MK. "pain and functional impairment 6 years after inguinal herniorrhaphy, *Hernia*, 10: 316-321, 2006.
32. Aasvang EK, Brandsborg B, et al "neurophysiological and characterization of post herniorrhaphy pain." *Pain* 2007, 173: 153-61.
33. Staal E, Nienhuijs SW, Keemers C, Strobe LJ. "The impact of pain on daily activities following open mesh inguinal hernia repair" *Hernia* 2008; 12: 153-157.
34. Delikoukos S, Fafoulakis F, Christadoulidis G, et al. "reoperation due to severe late onset persisting groin pain following anterior inguinal hernia repair with mesh" *Hernia* 2008; 12: 293-295.
35. Meyers E, Browne KM, Kavanagh DO et al. laparoscopic (TEP) versus Lichtenstein inguinal hernia repair: a comparison of quality of life outcomes. *WJS*, 2010; 34: 3059-3064.

36. Loos MJ, Verahagen T, Sheltinga MR, Roumen RM. "a randomized controlled trial of injection therapy versus neurectomy for post herniorrhaphy inguinal neuralgia: rationale and study design. *Hernia*, 2010; 14: 593-297.

37. Zwaans WAR, Verhagen T, Roumen RM, Sheltinga MR. "Factors determining outcome after surgery for chronic groin pain following Lichtenstein hernia repair "WJS. 2015; 39: 2652-2662.