

بررسی یافته‌های کوچک کردن پستان به روش ثابت کردن تا شدگی در ماموپلاستی به روش پدیکول تحتانی در بیمارستان ۱۵ خرداد تهران

دکتر سید اسماعیل حسن پور*، دکتر عبدالرضا روئین تن**، دکتر حجت مولائی گورچین قلعه***

حمید روئین تن****، دکتر فاطمه فرج زاده واجاری*****

چکیده:

زمینه و هدف: ماموپلاستی کاهنده (کوچک کردن پستان) یکی از اعمال جراحی شایع جراحی پلاستیک محسوب می‌شود و یکی از تکنیک‌های شایع بکار رفته روش پدیکول تحتانی است. افتادگی پل تحتانی پستان (Bottoming out) از عوارض دراز مدت آن محسوب می‌شود. چندین راهکار تعریف شده‌اند که نتیجه کاملی نداشته‌اند. این مطالعه در پی آن است با معرفی روشی بنام ثابت کردن تا شدگی (Plication Fixation) این عارضه را به حداقل برساند.

مواد و روش‌ها: ۶۶ بیمار کاندید ماموپلاستی با پدیکول تحتانی، با ثبت اطلاعات دموگرافیکی (جمعیت شناختی) به طور تصادفی در ۲ گروه پدیکول تحتانی به تنهایی و پدیکول تحتانی با ثابت کردن تا شدگی تحت جراحی قرار گرفتند. شاخص‌های طول زمان عمل، مقدار نسج برداشته شده، حس بعد عمل، از بین رفتن نیپل و فراوانی افتادگی پل تحتانی پستان اندازه‌گیری شد و همراه برخی متغیرهای دیگر با روش کای اسکوار و فیشر آنالیز آماری شدند.

یافته‌ها: میزان پلیکاسیون در گروه دوم $10 \pm 2/2$ سانتی‌متر بود. میزان آسیمتری (غیر قرینگی) قبل عمل هم از ۵ به یک مورد کاهش یافت. یک مورد سروما در این گروه دیده شد. میزان افتادگی پل تحتانی پستان در گروه اول به طور معنی‌داری بیشتر از گروه ثابت کردن تا شدگی بود.

نتیجه‌گیری: پدیکول در جراحی پدیکول تحتانی برای حفظ خونرسانی و حس نیپل اهمیت دارد، ولی از ایرادات بالقوه آن افتادگی قسمت تحتانی پستان با گذشت زمان است که با این تکنیک تا زیادی جلو آن گرفته می‌شود. عوارض ناشی از پدیکول نیز تا حد زیادی برطرف می‌شوند. به نظر می‌رسد استفاده از تکنیک ثابت کردن تا شدگی در مورد ماموپلاستی کاهنده با عوارض کم توانسته است نتایج دراز مدت بیشتری در مقایسه با روش معمول پدیکول تحتانی داشته باشد.

واژه‌های کلیدی: ماموپلاستی کاهنده، پدیکول تحتانی، پلیکاسیون

نویسنده پاسخگو: دکتر عبدالرضا روئین تن

تلفن: ۸۸۹۰۹۱۹۳

E-mail: RouienTan@gmail.com

* استاد گروه جراحی پلاستیک و ترمیمی، دانشگاه علوم پزشکی شهید بهشتی، بیمارستان ۱۵ خرداد

** استادیار گروه جراحی پلاستیک و ترمیمی، دانشگاه علوم پزشکی شهید بهشتی، بیمارستان ۱۵ خرداد

*** جراح پلاستیک و ترمیمی، دانشگاه علوم پزشکی شهید بهشتی، بیمارستان ۱۵ خرداد

**** دانشجوی پزشکی، دانشگاه علوم پزشکی شهید بهشتی

***** جراح زنان و زایمان، دانشگاه علوم پزشکی تهران، بیمارستان بابک

تاریخ وصول: ۱۳۹۴/۰۱/۱۶

تاریخ پذیرش: ۱۳۹۴/۰۸/۰۵

زمینه و هدف

امروزه ماموپلاستی کاهنده، یکی از شایعترین عمل‌ها در جراحی پلاستیک محسوب می‌شود.^۱ با افزایش تعداد این عمل جراحی در اکثر نقاط جهان، ماموپلاستی کاهنده حجم پستان به سرعت در حال تبدیل شدن به یکی از شایعترین اعمال جراحی پلاستیک می‌باشد.^۲ به طوری که تنها در سال ۲۰۰۳ بیش از ۱۱۳۰۰۰ مورد ماموپلاستی در کشور آمریکا صورت گرفته است.^۳

ماموپلاستی کاهنده، به عنوان درمان قطعی و اصلی هیپرتروفی پستان محسوب می‌شود (تصویر ۱). امروزه این عمل به روش‌های گوناگونی صورت می‌گیرد. متجاوز از یکصد تکنیک در این زمینه شرح داده شده است.^۱ ولی شایعترین تکنیک‌های جراحی شامل آمیوتاسیون همراه با گرافت آزاد نیپل، Bipedicle (با دو پایه) و پدیکول تحتانی می‌باشد. هر سه تکنیک مورد اشاره به طور گسترده استفاده می‌شوند، با وجودی که از این تکنیک‌ها برای درمان هیپرتروفی شدید پستان استفاده می‌شود، مشکلاتی به همراه دارند که از مهمترین آنها می‌توان به کاهش حس نیپل، نکروز نیپل-آرئول، هیپوپایگمانتاسیون و پروجکشن (برجستگی) نامناسب پستان اشاره نمود.^{۴-۶}

یکی از شایعترین روش‌های انجام ماموپلاستی کاهنده، روش پدیکول تحتانی می‌باشد.^۷ از روش پدیکول تحتانی به عنوان استاندارد طلایی برای ماموپلاستی کاهنده حجم پستان یاد می‌شود (تصویر ۲).^۸

تصویر ۲ - نتیجه عمل بیمار شماره ۱ با روش ثابت کردن تاشدگی
با این روش نتایج مطلوبی به لحاظ امکان شیر دادن و حس نوک پستان گزارش شده است.^۹

در روش پدیکول تحتانی یک پدیکول از بافت با نیپل در قسمت فوقانی پدیکول آزاد می‌شود که موجب ایجاد یک پدیکول گوه‌ای شکل به سمت قفسه سینه می‌شود. در عمل‌های ماموپلاستی با برداشت بافت کمتر، طول پایه پدیکول باید در حدود ۸ سانتیمتر و در عمل‌های ماموپلاستی با برداشت بافت بیشتر، باید در حدود ۱۰ سانتیمتر باشد.^{۱۰} طولانی بودن این پدیکول در عمل‌های ماموپلاستی با برداشت بافت زیاد منجر به افتادگی پل تحتانی پستان، بافت پستان و چرخش نوک سینه به طرف بالا در زمان پس از عمل می‌شود که ناشی از کشش ثانویه پوست به علت نیروی جاذبه و وزن بافت پستان است که این

از مهمترین مشکلات گزارش شده با روش پدیکول تحتانی می‌باشد.^{۱۱} اگرچه تمهیداتی برای کاهش این عارضه اندیشیده شده است از قبیل استفاده از مش، استفاده از آکودرم ماتریکس درمال و آویزان کردن (Suspension) با فلپ‌های فاشیایی، اما همچنان این مشکل به طور کامل حل نشده است.^{۱۲-۱۶} حتی کاتزاروس (۲۰۱۰) برای حل معضل افتادگی پایین پستان از تکنیک سه تا کردن (Triplification) نام می‌برد که البته نتایج دراز مدت آن به تفصیل آورده نشده است.^{۲۳}

به تدریج با معرفی ماتریکس درمی فاقد سلولی و کاربرد آن در جراحی پلاستیک افرادی چون براون (۲۰۱۰)، اکو (۲۰۱۱) و زیگ (۲۰۱۳) مواردی از کاربرد این ماده را در کاهش پتوز کاذب بعد تکنیک پدیکول تحتانی ارائه کردند.^{۲۴-۲۶}

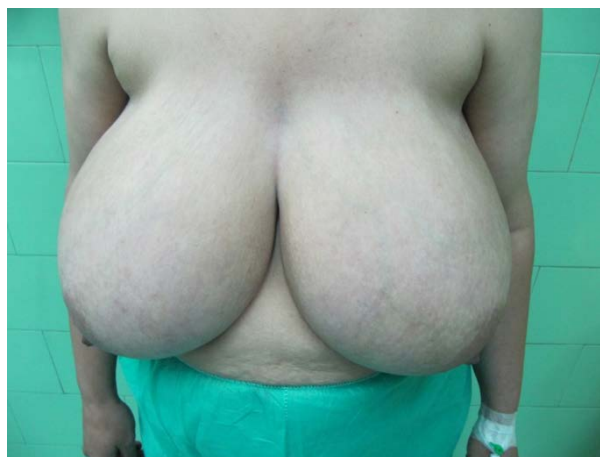در این مطالعه، روش جدیدی به منظور کاهش فراوانی عارضه افتادگی پل تحتانی پستان در دوران پس از عمل معرفی شده است. این روش در حقیقت اضافه کردن یک پروسه به روش پدیکول تحتانی می‌باشد. در این روش پس از برداشتن اپیدرم، پدیکول تحتانی بلند روی خودش تا زده می‌شود (پلیکاسیون) و به منظور جلوگیری از افتادگی در زمان پس از عمل به دیواره قفسه سینه فیکس می‌شود. ما این روش را ثابت کردن تاشدگی نامگذاری کرده‌ایم. بر اساس جستجوی ما تاکنون مطالعه مشابهی در این زمینه صورت نگرفته است.

هدف از انجام این مطالعه نیز بررسی و مقایسه یافته‌های ماموپلاستی کاهنده به روش ثابت کردن تاشدگی در ماموپلاستی به روش پدیکول تحتانی می‌باشد.

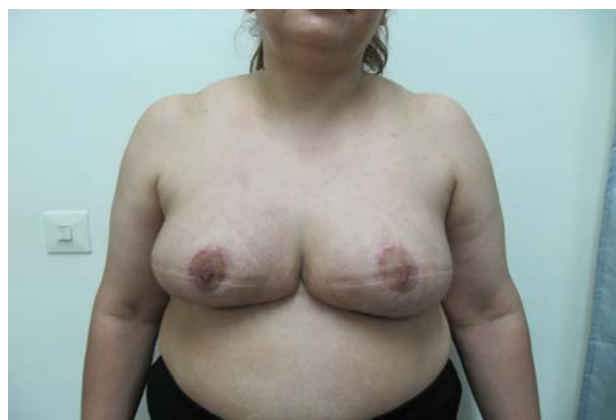مواد و روش‌ها

پس از تأیید طرح توسط معاونت پژوهشی دانشگاه علوم پزشکی شهید بهشتی، ۶۶ بیمار که کاندید عمل جراحی ماموپلاستی به روش پدیکول تحتانی انتخابی در بیمارستان ۱۵ خرداد شهر تهران در فاصله بین فرودین ۸۳ تا بهمن ۸۸ بودند، پس از ارائه توضیح کامل در مورد نحوه اجرای طرح و اخذ رضایت، به یک مطالعه از نوع کارآزمایی بالینی وارد شدند. بیمارانی که در معاینه پستان‌های بزرگ داشتند و میزان رزکسیون مورد نیاز بیش از ۷۰۰ گرم تخمین زده شد، به مطالعه وارد شدند. بیمارانی با تخمین رزکسیون مورد نیاز کمتر از ۷۰۰ گرم، سابقه عمل جراحی ماموپلاستی قبلی،

تقارن پستان دو طرف (خوب، متوسط و بد)، حس نیپل - آرئول (خوب، متوسط و بد)، درخواست عمل جراحی مجدد، فاصله استرنال ناچ تا نیپل (سانتیمتر)، رضایت کلی بیمار (خوب، متوسط و بد)، بروز سایر عوارض، از دست رفتن نیپل - آرئول و فراوانی افتادگی پل تحتانی پستان پس از عمل بین دو گروه مورد بررسی و مقایسه قرار می‌گرفتند. جمع‌آوری داده‌های بالینی و تمام جراحی‌ها به سرپرستی یک جراح (نویسنده اول) و با تکنیک واحد انجام گرفت. به منظور مقایسه داده‌های کمی بین دو گروه از آزمون تی برای نمونه‌های مستقل و برای مقایسه داده‌های کیفی از آزمون کای اسکوار یا آزمون دقیق فیشر به تناسب استفاده شد. تمامی آنالیزها با نرم افزار SPSS ۱۷ صورت گرفت. مقدار عدد P کمتر از 0.05 معنی‌دار در نظر گرفته شد (جدول ۱، تصاویر ۱ و ۲).



تصویر ۱ - بیماری با شکایت پستان‌های حجیم



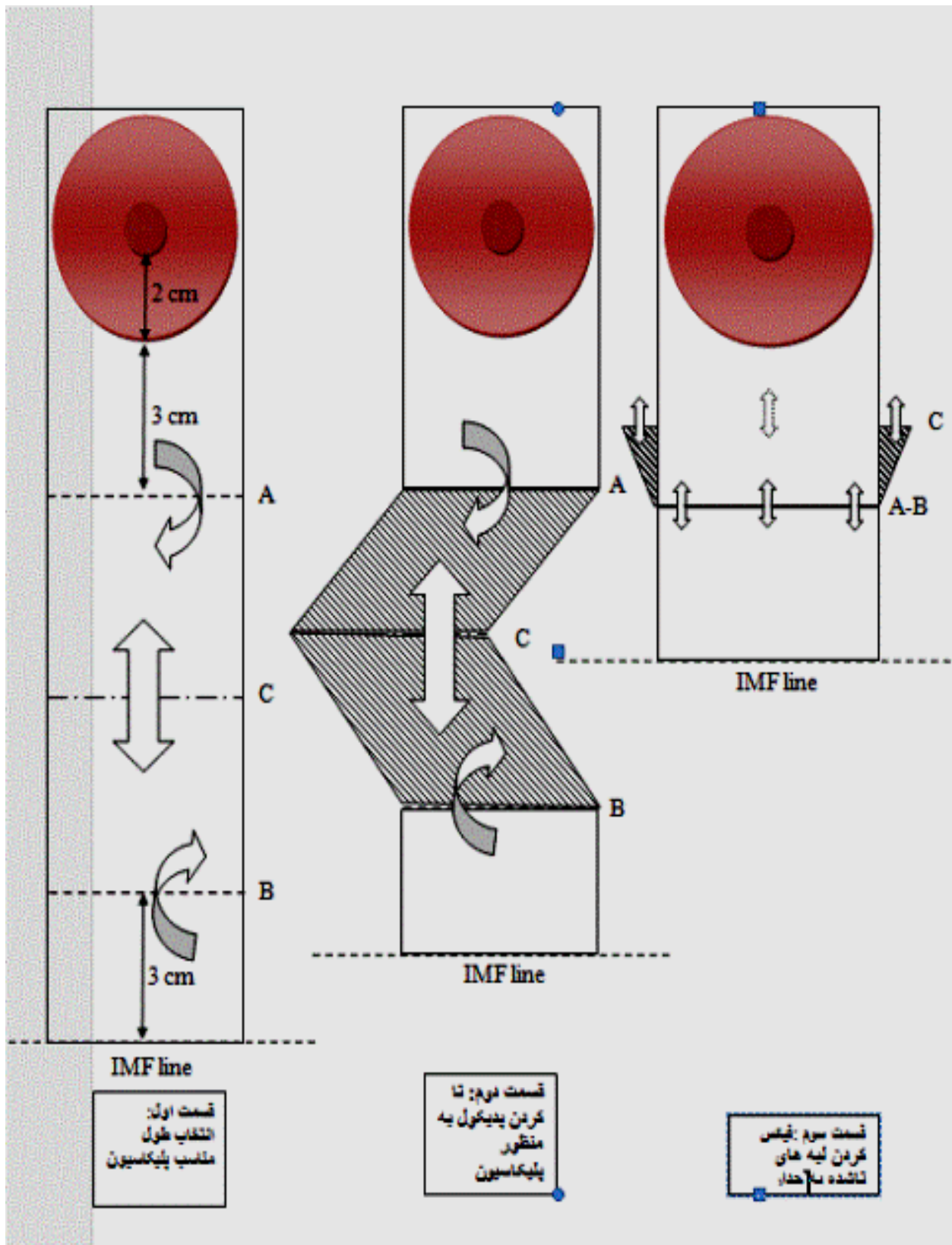
تصویر ۲ - نتیجه عمل بیمار جراحی شده با روش ثابت کردن تاشدگی

ماستکتومی، سرطان پستان، اسکارهای ناحیه قفسه سینه و پستان، با سابقه مشخص تشکیل کلونید در محل زخم، رادیوتراپی در ناحیه قفسه سینه و بیماران با سابقه ابتلاء به بیماری‌های بدخیم از مطالعه خارج شدند.

پس از بستری بیماران واجد شرایط، پژوهشگر اقدام به اخذ شرح حال و ثبت متغیرهای دموگرافیک آنها (شامل سن، وزن، قد، شاخص توده بدنی، شغل و وضعیت تأهل) در پرسشنامه‌های مربوطه می‌نمود در مرحله بعد، بیماران در یکی از دو گروه پدیکول تحتانی ($n=33$) به تنهایی یا پدیکول تحتانی همراه با ثابت کردن تاشدگی ($n=33$) قرار گرفتند که این تقسیم‌بندی به طور تصادفی و برای هر گروه یکی در میان انتخاب می‌شد.

در گروه پدیکول تحتانی به تنهایی، عمل جراحی ماموپلاستی به روش کلاسیک توضیح داده در کتب مرجع صورت می‌گرفت. اما در گروه پدیکول تحتانی همراه با ثابت کردن تاشدگی ضمن انجام عمل جراحی که به روشی کلاسیک صورت می‌گرفت، تنها پس از برداشتن اپیدرم، پدیکول تحتانی بلند روی خودش تا زده می‌شد و به منظور جلوگیری از افتادگی در زمان پس از عمل به دیواره قفسه سینه فیکس می‌شد. برای تا زدن پدیکول ابتدا طول پدیکول از چین زیر پستانی (IMF) تا قسمت تحتانی آرئول اندازه‌گیری می‌شود و با کم کردن میزان مورد نیاز (به عنوان مثال ۶ سانتیمتر) از اندازه موجود، مقدار مورد نیاز برای کاهش از طول پدیکول مشخص می‌شود. قسمت میانی حد فاصل چین زیر پستانی و حاشیه تحتانی آرئول علامت‌گذاری می‌شود (خط C در تصویر ۳ قسمت اول) و میزان اضافی هم به نسبت مساوی در قسمت فوقانی و تحتانی این خط به صورت افقی علامت‌گذاری می‌شود (خطوط A و B در تصویر ۳ قسمت اول). با استفاده از نخ ویکریل $4/0$ دو قسمت علامت‌گذاری شده به هم نزدیک می‌شوند (تصویر ۳ قسمت دوم) و طول پدیکول باقیمانده به میزان مناسب (۵-۶ سانتیمتر) باقی می‌ماند. بعد قسمت فوقانی و خلفی پدیکول با یک نخ ویکریل صفر به فاشیای جدار قفسه سینه در دو یا سه ناحیه فیکس می‌شود (تصویر ۳ قسمت سوم) و بستن آن به روش متداول انجام می‌شود.

پس از انجام عمل جراحی، کلیه بیماران از نظر زمان عمل (دقیقه)، مقدار نسج برداشته شده از پستان چپ و راست (گرم)، درخواست برداشتن اسکار، شکل پستان پس از جراحی (عالی، خوب، متوسط و بد)، رضایت بیمار از اسکار،



تصویر ۳- طرح شماتیک عمل جراحی

جدول ۱- مشخصات دموگرافیک و نتایج عمل جراحی در دو گروه پدیکول تحتانی به تنهایی و پدیکول تحتانی همراه با PF. مقادیر به صورت (درصد) فراوانی مطلق و یا "انحراف معیار \pm میانگین" ذکر شده‌اند

مقادیر احتمال	پدیکول تحتانی همراه با PF (n=۳۶)	پدیکول تحتانی به تنهایی (n=۳۳)	گروه
	۳۷ \pm ۴/۲۵	۳۵/۵۲ \pm ۶/۹۶	سن (سال)
	۲۶/۷ \pm ۱/۲	۲۵/۰۳ \pm ۱/۸۶	شاخص توده بدنی (کیلوگرم بر متر مربع)
	۳۴ (%۹۴/۴)	۳۱ (%۹۳)	وضعیت تأهل (متأهل)
	۲۳۰ \pm ۳۱/۲	۲۲۱/۰۶ \pm ۲۶/۷۷	زمان عمل (دقیقه)*
	۹۵۰ \pm ۳۸۲	۹۰۰/۹۱ \pm ۴۰۱/۲۸	مقدار نسج برداشته شده از پستان چپ (گرم)*
	۹۳۰ \pm ۴۰۱	۹۰۴/۲۴ \pm ۴۰۷/۸۸	مقدار نسج برداشته شده از پستان راست (گرم)*
			حس نیپل-آرنول
	۲۶ (%۷۲)	۲۵ (%۷۵/۸)	خوب
	۹ (%۲۵)	۷ (%۲۱/۲)	متوسط
	۱ (%۰۲)	۱ (%۳/۰)	بد
۰/۱۸۵	۱ (%۲/۸)	۴ (%۱۲/۱)	سایر عوارض
	۳۶ \pm ۳/۵	۳۵/۳۳ \pm ۳/۳۶	فاصله SN بعد از عمل (سانتیمتر)*
	۶ \pm ۱/۲ سانتیمتر	۷/۵ \pm ۲/۲	فاصله IMF تا قسمت تحتانی نیپل بلافاصله از عمل (سانتیمتر)
	۶/۵ \pm ۱/۲ سانتیمتر	۸ \pm ۲/۵	فاصله IMF تا قسمت تحتانی نیپل سه ماه بعد از عمل (سانتیمتر)
۰/۰۱۰	۰ (%۰/۰)	۱۰ (%۳۰/۳)	‡ Bottoming out
۰/۵۰۰	۰ (%۰/۰)	۱ (%۳/۰)	از دست رفتن نیپل-آرنول

* تفاوت معنی‌دار ($P < 0.05$) بر اساس آزمون تی برای نمونه‌های غیر وابسته

‡ تفاوت معنی‌دار ($P < 0.05$) بر اساس آزمون Fisher's exact test

یافته‌ها

در نهایت نتایج بالینی حاصل از ۶۶ بیمار مورد بررسی قرار گرفت. نتایج حاصل از مقایسه مشخصات دموگرافیک و نتایج عمل جراحی در دو گروه پدیکول تحتانی به تنهایی و پدیکول تحتانی همراه با ثابت کردن تاشدگی در جدول ۱ آورده شده است.

میزان پلیکاسیون پدیکول در گروه پدیکول تحتانی همراه با ثابت کردن تاشدگی $۱۰ \pm ۲/۲$ سانتی‌متر بود.

همچنین در گروه پدیکول تحتانی همراه با ثابت کردن تاشدگی آسیمتری پستان قبل از عمل در ۵ مورد وجود داشت که این میزان به یک مورد در زمان بعد از عمل تقلیل یافت.

بعلاوه در بیماران گروه پدیکول تحتانی همراه با ثابت کردن تاشدگی نه تنها موردی از کاهش حس نیپل دیده نشد، بلکه افزایش حس نیپل به علت برداشته شده وزن و کشش زیاد ناشی از آن نیز در یک مورد دیده شد. عوارض شامل بروز یک مورد (۲/۸٪) سروما در گروه پدیکول تحتانی همراه با ثابت کردن تاشدگی بود. هیچ موردی از عفونت یا هماتوم در این گروه گزارش نشد. ۴ مورد عارضه در گروه پدیکول تحتانی به تنهایی دیده شد (هماتوم، باز شدگی زخم، سروما و عفونت هر کدام ۱ مورد) که این اختلاف از لحاظ آماری معنی‌دار نبود. نکرور آرنول نیپل نیز در یک مورد در گروه پدیکول تحتانی همراه با ثابت کردن تاشدگی دیده شد که به صورت پارشیال بود که با مراقبت و درمان مدیکال بعد از سه هفته بهبود پیدا کرد.

پستان نه تنها از همان ابتدا شکل خود را بهتر حفظ می‌کند، بلکه با گذشت زمان از میزان افتادگی هم کاهش می‌یابد. در ابتدا تصور می‌شد که نقش پدیکول برای حفظ جریان خون و حس نوک پستان می‌باشد. احتمالاً پدیکول در این امر نقش کلیدی ندارد، اما هنوز به صورت روش استاندارد برای ماموپلاستی کاهنده محسوب می‌شود.^{۱۰}

خونسازی در روش پدیکول تحتانی از قسمت مرکز به نیپل- آرئول صورت می‌گیرد، بر خلاف پدیکول سوپریور که از طریق درم است و بنابراین خطر احتمال نکروز و از دست رفتن نیپل-آرئول کم است.

ویدگروو (۲۰۰۵) با سوسپانسیون فاشیای پدیکول و پنینگتون (۲۰۰۶) هم با پلیکاسیون و سوچور پدیکول از میزان پتوز کاذب آتی کم کرده بودند. اما در مطالعه آنها بررسی عوارض جانبی نیامده است.^{۲۰،۲۱} در مطالعه پرز (۲۰۰۷) هم که از تکنیک هاموک استفاده شده بود، در نتایج چندین ساله میزان افتادگی کمتر از ۱۰ میلی‌متر بود.^{۲۲}

در این مطالعه بعمل آمده ضمن تأیید برتری تکنیک پلیکاسیون با فیکس کردن، با نتایج آماری کاهش عوارض ضمنی همچون کاهش حس و ایسکمی نیپل و همچنین رضایتمندی بیماران از نتیجه کار به خوبی نمایش داده شده است.

با همه این تفصیلات به نظر می‌رسد در آینده نه چندان دور استفاده از ماتریکس درمی فاقد سلولی در کاهش پتوز کاذب بعد عمل نقش مهمی ایفا خواهد کرد، چنانکه نتایج بررسی‌های اخیر (۲۰۱۵) دو مطالعه جدا توسط تمل (ترکیه) و دینگ (چین) این موضوع را نشان دادند.^{۲۳،۲۴}

نتیجه‌گیری

به نظر می‌رسد استفاده از تکنیک ثابت کردن تاشدگی در مورد ماموپلاستی کاهنده با عوارض کم توانسته است نتایج دراز مدت بیشتری در مقایسه با روش معمول پدیکول تحتانی داشته باشد. هر چند در آینده نه چندان دور با استفاده از موادی چون ماتریکس درمی فاقد سلولی این نتایج مقبول‌تر هم خواهد بود.

بروز افتادگی پل تحتانی پستان نیز در گروه پدیکول تحتانی به تنهایی به میزان معنی‌داری از گروه پدیکول تحتانی همراه با ثابت کردن تاشدگی بیشتر بود. تفاوت معناداری بین حس‌گیری نیپل و آرئول و فراوانی از دست رفتن نیپل-آرئول وجود نداشت. نتایج تمامی بیماران دو گروه (به صورت فراوانی و در صد در جدول ۱ به تفصیل آورده شده است).

طولانی‌ترین پیگیری در بیماران گروه پدیکول تحتانی همراه با ثابت کردن تاشدگی ۳۸ ماه پس از عمل بود و هر یک از بیماران در این فاصله ۴ تا ۱۰ بار مراجعه نمودند. در طی این مدت ۲ بیمار باردار شدند که بعد از عمل با موفقیت به نوزادان شیر دادند.

بحث

با ارائه ابداعات در تکنیک‌های جراحی، باقی گذاشتن اسکارهایی که از نظر زیبایی قابل قبول باشند، کم کردن نیازهای آتی به جراحی‌های بعدی و شکل‌دهی مناسب بافت پستانی چشم‌اندازهای روشن در جراحی‌های زیبایی پستان هستند که از آن جمله می‌توان به روش پدیکول تحتانی با اسکار کم اطراف آرئول، ماموپلاستی عمودی بدون اسکار در IMF و کوچک کردن بدون اسکار عمودی اشاره کرد.^{۱۷} اسکارهای ناشی از روش پدیکول تحتانی اطراف نیپل- آرئول را فرا می‌گیرد و به صورت عمودی بین نیپل- آرئول و چین زیر پستانی و به زیر چین زیرپستانی گسترش می‌یابد.^{۱۰} اما ایراد بالقوه این روش اسکار بزرگ و افتادگی قسمت تحتانی پستان با گذشت زمان می‌باشد^۲ که اسمال (۲۰۱۰) هم توانست به شکل سه بعدی میزان آن را نشان دهد و از نظر توپوگرافیکی کاملاً تشریح کند.^{۲۱}

هر چند لاکشمی (۲۰۱۳) در تفصیل تکنیک پدیکول تحتانی از زمان طولانی عمل و پهن شدن اسکار و آویزان شدن نیمه تحتانی پستان نام برده، ولی یکی از علل مشکلات این تکنیک را در وابسته بودن شکل‌گیری پستان بر اساس پوست و نه پارانشیم باقی مانده دانسته است.^{۱۸} اما به نظر می‌رسد با استفاده از تکنیک ثابت کردن تاشدگی

Abstract:**Evaluation of Reductive Mammoplasty by Plication Fixation with Inferior Pedicle Mammoplasty at Khordad 15th Hospital***Hassanpour E. MD^{*}, Rouiantan A. MD^{**}, Molaei Ghovarchin Ghalee H. MD^{***}**Rouiantan H.^{****}, Faraj Zadeh Vajari F. MD^{*****}*

(Received: 5 April 2015 Accepted: 27 Nov 2015)

Introduction & Objective: Reductive mammoplasty is one of the most common operations in plastic surgery and inferior pedicle is one of most common techniques. Bottoming out is considered as a long term sequel. Introduced solutions have had satisfactory results. This study wants to present Plication fixation (Pf) as a new technique for minimizing bottoming out.

Materials & Methods: 66 patients who were candidates for inferior pedicle reduction mammoplasty were categorized randomly into simple reduction mammoplasty (as inferior pedicle) and inferior pedicle reduction mammoplasty with plication fixation, and underwent appropriate operation. Parameters like operation time, reduced tissue weight, nipple sense, and frequency of bottoming out, were recorded and analyzed.

Results: In group 2 (Pf) pedicle lengths was 10 ± 2.2 cm. Asymmetry reduced from 5 to 1. Seruma was seen in a patient. In the first group bottoming out was significantly more than in the second group (Pf).

Conclusions: Pedicle has vital role in inferior pedicle reduction mammoplasty as far as blood supply and sensibility is concerned. One of its potential complications is bottoming out, as Plication fixation can reduce it significantly. So it seems that placion fixation with little complications, can lead to more long term results in inferior pedicle reduction mammoplasty.

Key Words: Reduction Mammoplasty, Inferior Pedicle, Plication

^{*} *Professor of Plastic and Reconstructive Surgery, Shahid beheshti University of Medical Sciences and Health Services, Khordad 15th Hospital, Tehran, Iran*

^{**} *Assistant Professor of Plastic and Reconstructive Surgery, Shahid beheshti University of Medical Sciences and Health Services, Khordad 15th Hospital, Tehran, Iran*

^{***} *Plastic and Reconstructive Surgeon, Shahid Beheshti University of Medical Sciences and Health Services, Khordad 15th Hospital, Tehran, Iran*

^{****} *Medical Student, Shahid Beheshti University of Medical Sciences and Health Services, Tehran, Iran*

^{*****} *Gynecologist, Tehran University of Medical Sciences and Health Services, Babak Hospital, Tehran, Iran*

References:

- Villani F, Caviggioli F, Banzatti B, Bandi V, Malone L. Correlation between complication rate and perioperative risk-factors in superior pedicle reduction mammoplasty: our experience in 127 patients. *Acta Chir Plast.* 2009; 51(3-4): 65-8.
- Daane SP, Rockwell B. Breast Reduction Techniques and Outcomes: A Meta-Analysis. *Aesth Plast Surg* 1999; 19: 293-303.
- American Society for Aesthetic Plastic Surgery (ASAPS). 1998 National totals for cosmetic procedures. *Cosmetic Surgery National Data Bank.* Last Updated Date. Date Reviewed: Available at: http://www.surgery.org/media/statistics/1998_national.htm
- Courtiss EH, Goldwyn RM. Breast sensation before and after plastic surgery. *Plast Reconstr Surg.* 1976 Jul; 58(1): 1-13.
- Townsend PL. Nipple sensation following breast reduction and free nipple transplantation. *Br J Plast Surg.* 1974 Oct; 27(4): 308-10.
- Koger KE, Sunde D, Press BH, Hovey LM. Reduction mammoplasty for gigantomastia using inferiorly based pedicle and free nipple transplantation. *Ann Plast Surg.* 1994 Nov; 33(5): 561-4.
- Bozola AR. Breast reduction with short L scar. *Plast Reconstr Surg.* 1990 May; 85(5): 728-38.
- Lejour M, Abbound M. Vertical mammoplasty without inframammary scar and with breast liposuction. *Perspect Plast Surg.* 1990; 4: 67-90.
- Lacerna M, Spears J, Mitra A, Medina C, McCampbell E, Kiran R. Avoiding free nipple grafts during reduction mammoplasty in patients with gigantomastia. *Ann Plast Surg.* 2005 Jul; 55(1): 21-4; discussion 24.
- Downey SE. Breast Reduction, Inferior Pedicle. Last Updated Date: Aug 5, 2008. Date Reviewed: September, 2010 Available from URL: <http://www.emedicine.com>.
- Davison SP, Mesbahi AN, Ducic I, Sarcia M, Dayan J, Spear SL. The versatility of the superomedial pedicle with various skin reduction patterns. *Plast Reconstr Surg.* 2007 Nov; 120(6): 1466-76.
- Gerzenshtein J, Oswald T, McCluskey P, Caplan J, Angel MF. Avoiding free nipple grafting with the inferior pedicle technique. *Ann Plast Surg.* 2005 Sep; 55(3): 245-9.
- Gorgu M, Ayhan M, Aytug Z, Aksungur E, Demirdover C. Maximizing breast projection with combined free nipple graft reduction mammoplasty and back-folded dermaglandular inferior pedicle. *Breast J.* 2007. May-Jun; 13(3): 226-32.
- Hammond DC. The Short Scar Periareolar Inferior Pedicle Reduction (SPAIR) Mammoplasty. *Semin Plast Surg.* 2004 Aug; 18(3): 231-43.
- Zoumaras J, Lawrence J. Inverted-T versus vertical scar breast reduction: one surgeon's 5-year experience with consecutive patients. *Aesthet Surg J.* 2008 Sep-Oct; 28(5): 521-6; discussion 526-7.
- Van Deventer PV, Graewe FR. Enhancing pedicle safety in mastopexy and breast reduction procedures: the posteroinferomedial pedicle, retaining the medial vertical ligament of Wuringer. *Plast Reconstr Surg.* 2010 Sep; 126(3): 786-93.
- Y. S. Chun MD, D. H. Lalonde MD, J. W. May Jr. MD. Internal Pedicle Shaping to Improve Aesthetic Results in Reduction Mammoplasty. *Innovations in Plastic and Aesthetic Surgery* 2008, pp 343-349.
- Lakshmi Saleem and Jerry R. John. Unfavourable results following reduction mammoplasty. *Indian J Plast Surg.* 2013 May-Aug; 46(2): 401-407.
- Widgerow AD. Breast reduction with inferior pedicle fascial suspension. *Aesthetic Plast Surg.* 2005 Nov-Dec; 29(6): 532-7; discussion 538-9. Epub 2005 Dec 23.
- Pennington DG. Improving the results of inferior pedicle breast reduction using pedicle suspension and plication. *Aesthetic Plast Surg.* 2006 Jul-Aug; 30(4): 390-4.
- Small KH1, Tepper OM, Unger JG, Kumar N, Feldman DL, Choi M, Karp NS. Re-defining pseudoptosis from a 3D perspective after short scar-medial pedicle reduction mammoplasty. *J Plast Reconstr Aesthet Surg.* 2010 Feb; 63(2): 346-53.
- Pérez-Macías JM. Long-lasting evolution of ptosis control after reduction mammoplasty using the hammock technique. *Aesthetic Plast Surg.* 2007 May-Jun; 31(3): 266-74.
- Katsaros J1, Harvey I, Caplash Y. The triplicated inferior pedicle - a new method for breast reduction and mastopexy. *J Plast Reconstr Aesthet Surg.* 2010 Jul; 63(7): 1131-5.
- Brown RH1, Izaddoost S, Bullocks JM. Preventing the "bottoming out" and "star-gazing" phenomena in inferior pedicle breast reduction with an acellular dermal matrix internal brassiere. *Aesthetic Plast Surg.* 2010 Dec; 34(6): 7607.
- Echo A1, Guerra G, Yuksel E. The dermal suspension sling: shaping the inferior pedicle during breast reduction. *Aesthetic Plast Surg.* 2011, Aug; 35(4): 60816.
- Zic R1, Vlajcic Z, Dewing D, Zambelli M, Stanec Z. The "dermal cage": a modification of the inferior pedicle breast reduction. *Aesthetic Plast Surg.* 2013 Apr; 37(2): 364-71.

27. Temel M1, Karakaş AO, Dokuyucu R, Türkmen A. 'The dermal internal brassiere flap,' a new modification of inferior pedicle breast reduction technic. *Aesthetic Plast Surg.* 2015 Jun; 39(3): 350-8.

28. Ding H, Wang B, Gu Y, Zhao Y. The combination of inferior pedicle method and dermal suspension sling technique: one new efficient method for breast reduction. *Int J Clin Exp Med.* 2015 Apr 15; 8(4): 6613-20.