

گزارش یک مورد بلع جسم خارجی

دکتر امین رضازاده*، دکتر ایرج فیضی**، دکتر سیامک موسی‌زاده***، فرزاد نوری****

چکیده:

بلع جسم خارجی معمولاً به صورت عمدی و تصادفی دیده می‌شود که غالباً بدون ایجاد عارضه از دستگاه گوارشی دفع می‌شود. تعداد کمی از آنها نیز می‌توانند باعث آسیب دستگاه گوارشی شوند. بیمار آقای ۳۰ ساله‌ای است با سابقه مشکلات روانپزشکی که تعداد زیادی میخ و پیچ و پلاک بلعیده بود و پس از سه روز بدون هیچگونه علائم گوارشی و تنها با شکایت درد شکم مراجعه کرده بود. پس از اقدامات اولیه درمانی تحت لاپاراتومی قرار گرفته و تمامی اجسام خارجی خارج گردید.

واژه‌های کلیدی: جسم خارجی، بلع میخ، لاپاراتومی

زمینه و هدف

صورت انسداد یا پرفوراسیون تظاهر می‌کنند. بطور کلی حدود ۱ درصد از ماده بلع شده می‌تواند باعث پرفوراسیون دستگاه گوارش شود، اما هنگامی که جسم بلع شده بلند و نوک تیز باشد، نفوذ به جدار سیستم گوارشی و پرفوراسیون در ۳/۱ موارد اتفاق می‌افتد.^۱ در این گزارش به بررسی بلع تعداد زیادی میخ، پیچ و مهره، یک جسم فلزی و یک مفتول نازک توسط فردی کرولال با مشکل زمینه‌ای روان پزشکی که با علائم حیاتی پایدار و با شکایت درد شکم مراجعه کرده بود می‌پردازیم که در نوع خود بسیار نادر بوده و تاکنون گزارش نشده است.

بلع جسم خارجی و عوارض آن از جمله مواردی است که به وفور در بخش‌های اورژانس دیده می‌شود.^۱ این مورد بیشتر در کودکان ۶ ماه تا ۶ سال دیده می‌شود^{۲،۳} و معمولاً به دو صورت تصادفی و یا عمدی رخ می‌دهد. ۷۳ درصد موارد به صورت تصادفی و اغلب در کودکان اتفاق می‌افتد.^۱ موارد عمدی بیشتر در افراد زندانی و در افراد با مشکلات روانپزشکی دیده می‌شود.^{۴،۵} شایعترین جسم خارجی در اطفال سکه و در افراد دچار اختلالات ذهنی بلع مواد مختلف است.^{۶،۷} اجسام خارجی بلع شده غالباً بدون ایجاد عارضه از دستگاه گوارش دفع می‌شوند. تعداد کمی از اجسام خارجی بلع شده باعث آسیب دستگاه گوارش می‌شوند که به

نویسنده پاسخگو: دکتر امین رضازاده

تلفن: ۰۴۵۳۳۲۶۱۶۰۰

E-mail: aminrezazadeh50@yahoo.com

* استادیار گروه جراحی عمومی، دانشگاه علوم پزشکی اردبیل، بیمارستان فاطمی

** استادیار گروه جراحی قفسه سینه، دانشگاه علوم پزشکی اردبیل، بیمارستان فاطمی

*** دستیار گروه جراحی عمومی، دانشگاه علوم پزشکی اردبیل، بیمارستان فاطمی

**** دانشجوی پزشکی، دانشگاه علوم پزشکی اردبیل، بیمارستان فاطمی

تاریخ وصول: ۱۳۹۴/۱۲/۱۶

تاریخ پذیرش: ۱۳۹۵/۰۳/۲۹

معرفی بیمار

بیمار آقای ۳۰ ساله، کرولال مادرزادی و بیمار شناخته شده روانپزشکی و با سابقه چند بار اقدام به خودکشی ناموفق با شکایت درد شکم ژنرالیزه مراجعه کرده بودند.

طبق اظهار مادر بیمار وی حدود ۳ روز قبل از مراجعه بلع جسم خارجی نافذ به صورت تعدادی زیاد میخ و پیچ و مهره را داشته است که به علت عدم همکاری، مراجعه به مرکز درمانی رخ نداده است. طی ۳ روز علامت صرفاً به صورت درد شکم جنرالیزه با ارجحیت شدت درد در اطراف ناف و به صورت افزایش یابنده بوده و هیچگونه علامت همراه دیگری از قبیل هماتمز یا گاستروشزی یا علائم انسدادی در سیستم گوارش فوقانی و تحتانی نداشته است.

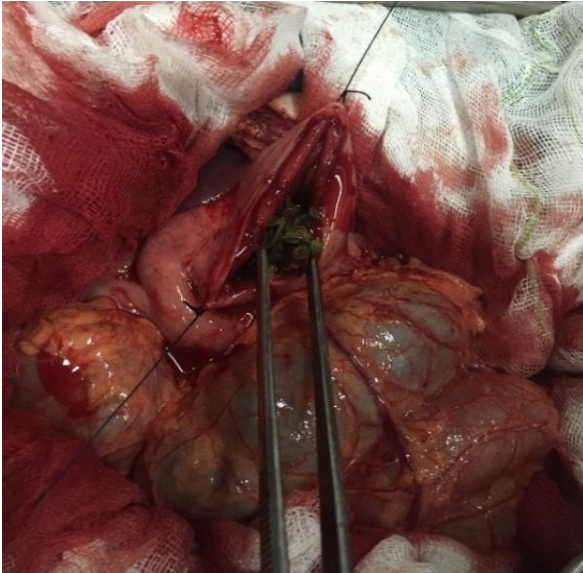
در بدو ورود بیمار هوشیار و از علائم حیاتی پایداری برخوردار بود. در معاینه شکم تندرns ریباند و دیستانسیون واضح وجود نداشت، سمع و دق شکمی نرمال و در معاینه مقعد از طریق انگشت مدفوع بدون خون واضح به دست می خورد.

پس از اقدامات اولیه درمانی، با توجه به شرح حال بیمار، اقدامات تشخیصی برای ایشان صورت گرفت.

آزمایشات بیمار شامل:

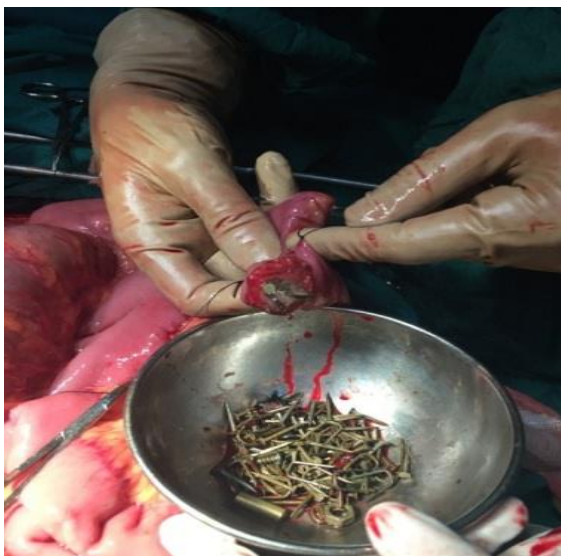WBC=8700, HB=13.6, PLT=400000, BUN=45
Cr=1.1 بود. در گرافی شکمی انجام شده تعدادی از اجسام نافذ بصورت میخ و پیچ و پلاک در نواحی مختلف دستگاه گوارشی مورد مشاهده قرار گرفت (تصویر ۱). هوای آزاد زیر دیافراگم مشاهده نمی شد.

با توجه به تعدد اجسام خارجی و نوک تیز بودن آنها و عدم امکان دفع، بیمار کاندید لاپاراتومی شد. در عمل جراحی شکم به صورت میدلاین باز شده ابتدا گاستروتومی شده و اجسام خارجی موجود در معده خارج شد (تصویر ۲).

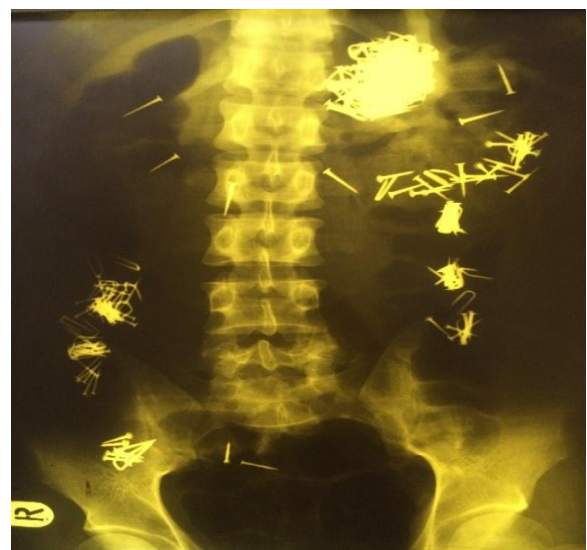

تصویر ۲- گاستروتومی و خارج سازی اجسام خارجی از معده

سپس دئودنوم کوخرایز شده و اجسام خارجی با انگشت و با احتیاط به ژژنوم هدایت شد و انترتومی روده باریک در محل های ژژنوم و دیستال ایلئوم انجام و تعدادی اجسام خارجی نیز از آنجا خارج شد (تصویر ۳).



تصویر ۳- انترتومی و خارج سازی اجسام خارجی از روده



تصویر ۱- تعداد فراوانی میخ بلعیده شده مشهود است

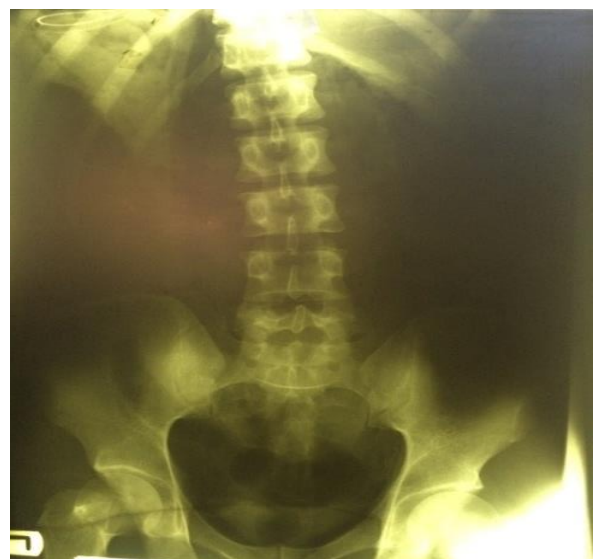تیغ تا اجسام گرد همانند سکه، توپ و انواع اسباب بازی در بین کودکان متغیر است. یک مطالعه روی ۱۰۲ بیمار نشان داد که ۷۶ درصد بیماران زیر ۱۲ سال بودند و شایعترین جسم بلع شده در آنها سکه (۸۰ درصد) و در بالغین دندان مصنوعی (۲۵ درصد) بوده است.^{۱۱} شایعترین محل‌های گیر کردن اجسام خارجی براساس سن متفاوت است. در کودکان زیر ۵ سال عمدتاً در معده (۲۵ درصد) ولی در افراد مسن‌تر اغلب در مری به دام می‌افتند (۵۸ درصد). به تجربه ثابت شده است که اگر یک جسم خارجی به معده و دوازدهه برسد، معمولاً بقیه دستگاه گوارش را بدون مشکل طی می‌کند، مگر اینکه تعداد آن زیاد و یا طویل باشد که موجب انسداد خروجی معده شود.^{۱۲-۴} بهترین اقدام درمانی برای این افراد تحت نظر گرفتن آنها می‌باشد چرا که نزدیک به ۸۶ درصد آنها خود به خود دفع خواهند شد. در کل فقط ۳ تا ۵ درصد بیماران نیاز به جراحی خواهند داشت.^{۱۳} هر چند بلع جسم خارجی یک اورژانس شایعی به حساب می‌آید ولی مدیریت درمانی توسط پزشکان مختلف در مراکز درمانی مختلف متفاوت است^{۱۴} و نکته مهم ممنوعیت مصرف مسهل در این بیماران می‌باشد.^{۱۷} اندیکاسیون‌های خارج‌سازی جسم خارجی شامل موارد زیر است:

۱. در مسیر مری باشد (تمامی موارد نوک تیز و بلانت)
۲. در معده باشد ولی نوک تیز یا توکسبک باشد و یا بلانتهی که بیش از ۲ هفته در معده مانده و یا بالای ۲ سانتیمتر دیامتر و یا بالای ۴ سانتیمتر طول داشته باشد.
۳. بلانت باشد و در دوازدهه باشد و بالای ۱ هفته طول کشیده باشد.^{۱۸}

بهترین روش در موارد فوق استفاده از آندوسکوپی می‌باشد.^{۱۹}

در موارد غیر نوک تیز و بلانت که طول کمتر از ۴ سانتیمتر و عرض کمتر از ۲ سانتی‌متر داشته باشد، بخوبی می‌تواند جهت دفع خودبخودی تحت نظر باشد. تمامی موارد اجسام خارجی نوک تیز نیاز به خارج‌سازی دارند و اقدام حمایتی و تحت نظر گرفتن در رویکرد درمانی به جسم خارجی نوک تیز جایگاهی ندارد، چرا که هر لحظه امکان پرفوراسیون در مسیر عبوری جسم خارجی مورد نظر وجود دارد که شایعترین محل پرفوراسیون مری، پیلور و دوازدهه در اولویت‌های بعدی هستند.^{۲۰}

پس از اطمینان از عدم وجود جسم خارجی در معده و روده باریک اجسام باقی مانده از طریق وارد کردن مقادیر فراوانی نرمال سالین به داخل کولون از برش ایلئوم و دوشیدن به سمت رکتوم هدایت شد و سپس تعدادی زیادی نیز از راه رکتوم و در وضعیت لیتوتومی خارج گردید. در مجموع ۲۱۶ عدد جسم خارجی شمارش شد و پس از اتمام عمل، عدم وجود جسم خارجی با گرافی پورتابل شکم تأیید گردید (تصویر ۴). برای بیمار روز پنجم بعد از عمل، تغذیه شروع شد و با حال عمومی خوب به بخش روانپزشکی منتقل گردید.



تصویر ۴- گرافی پورتابل پس از عمل بیمار

بحث

بلع اجسام خارجی در اورژانس‌ها به وفور دیده می‌شوند و پدیده‌ای جالب می‌باشند. مواد خارجی بلع شده غالباً بدون ایجاد عارضه از دستگاه گوارش دفع می‌شوند.^۱ تعداد کمی از اجسام خارجی بلع شده می‌توانند باعث آسیب دستگاه گوارش شوند که به صورت انسداد یا پرفوراسیون تظاهر می‌کنند.^۹

اجسام خارجی معمولاً به دو شکل تصادفی و عمدی بلعیده می‌شوند. نوع تصادفی اغلب در کودکان زیر ۵ سال دیده می‌شود (۷۳ درصد)^۱ و در موارد عمدی شامل افراد با مشکلات روانی یا زندانی می‌باشد.^۵ نوع جسم بلع شده طیف وسیعی دارد و از اجسام فلزی و غیرفلزی نوک تیز مثل شیشه، سنجا قفلی، سیم، خلال دندان، استخوان ماهی و

نتیجه‌گیری

بلع جسم خارجی مخصوصاً اجسام خارجی نوک تیز با توجه به عوارض و مشکلاتی که می‌توانند ایجاد کنند، یکی از مهمترین اورژانس‌های جراحی محسوب می‌شوند و به

همین دلیل نیازمند اقدامات فوری و مناسب جهت کاهش مشکلات و عوارض می‌باشند. هدف از این گزارش ارزیابی راهکار درمانی مناسب در برخورد با بلع اجسام خارجی نوک تیز می‌باشد.

Abstract:

A Case Report of Foreign Body Ingestion

Rezazadeh A. MD^{}, Feizi I. MD^{**}, Mosazadeh S. MD^{***}, Noori f.^{****}*

(Received: 6 March 2016 Accepted: 18 June 2016)

Foreign body ingestion can be deliberate or accidental and mostly defecated with no complication in gastrointestinal tract. Some of them can injury the gastrointestinal tract. Patient is a 30 years old man known case of psychologic disorder that was referred with abdominal pain without other symptoms in gastrointestinal tract 3 days after ingestion of a lot of nails and screw nails. After first evaluations surgery was done and all of foreign bodies removed.

Key Words: Foreign body, Nail ingestion, Laparatomy

** Assistant Professor of General Surgery, Ardebil University of Medical Sciences and Health Services, Fatemi Hospital, Ardebil, Iran*

*** Assistant Professor of Thoracic Surgery, Ardebil University of Medical Sciences and Health Services, Fatemi Hospital, Ardebil, Iran*

**** Resident of General Surgery, Ardebil University of Medical Sciences and Health Services, Fatemi Hospital, Ardebil, Iran*

***** Medical Student, Ardebil University of Medical Sciences and Health Services, Ardebil, Iran*

References:

1. Macgregor D, Ferguson J. Foreign body ingestion in children: an audit of transit time. *J Accid Emerg Med.* 1998 Nov; 15(6): 371-3.
2. Webb WA: Management of foreign bodies of the upper gastrointestinal tract: update. *Gastrointest Endosc* 1995; 41: 39-51.
3. Cheng W, Tam PK: Foreign - body ingestion in children: experience with 1, 265 cases. *J Pediatr Surg* 1999; 34: 1472-6.
4. Schwartz shires spenser Daly, Fisher galloway. *Principles of surgery*, 7th ed. Newyork: Mcgrow. Hill; 1999. P 1208, 1251.
5. Weiland ST, Schurr MJ. Conservative management of ingested foreign bodies. *J Gastrointest surg.* 2002 May- Jun; 6(3): 496-500.
6. Schunk JE, Harrison AM, Corneli HM, Nixon GW. Fluoroscopic Foley catheter removal of esophageal foreign bodies in children: Experience with 415 episodes. *Pediatrics* 1994; 94: 709-14.
7. Dong JK, Myoung KS, Sang WL, Tae HL Successful Removal of a Screw Nail in the Jejunum Using Double-Balloon Enteroscopy. *Clinical endoscopy* 2015; 48: 444-46.
8. McPherson RC, Karlon M, Williams RD. Foreign body perforation of the intestinal tract. *Am J Surg* 1957; 94: 564-566.
9. Eldridge WW. Foreign bodies in the gastrointestinal tract. *JAMA* 1961; 178: 665-667.
10. Vyas K, Sawant P, Rathi P, Das HS, Borse N. Foreign Bodies in gut *J Assoc physicians India.* 2000 Apr; 48(4): 394-6.
11. Shiva Kumar Am, Naik As, parashonth Kb, Indian *J pediatr.* 2004 Aug; 71(8): 689- 93.
12. Michael J. Zinner, Seymour Schariz. Harold Ellis. *Maingots Abdominal operations*, 10th ed. Stamford: simon 2 schuster company; 1997. p 933.
13. Karkciyan I, Ferossard M, Ketten back J, Meron G, sterz F, Roggla M, Laggner An. Conservative management of foreignbodies in the gastrointestinal tract. *Z gastroentrol.* 1996 Mar; 34(3): 173-7.
14. O, bren Gc, winter Dc, kirman WO, Redmond HP. Ingested foreign bodies in the pediatric patient. *Ir J Med sci:* 2001 Apr-San; 170(2): 1002.
15. Van as AB, du Toit I, Wallis L, Stool D, Chen X, Rode H. The sout African experience with ingestion injury in children, *Int J Pediatr Otorhino Laryngol* 2003; 67 Suppl 1: S175-8.
16. Chung JH, Kim JS, Song YT. Small bowel complication caused by magnetic foreign body ingestion of children: tow case reports. *J Pediatr surg* 2003; 38: 1548-50.
17. Beauchan P. evers. Mattox. *Sarision text book of surgery*, 16th ed. Pennsylvania: saunders; 2001. p 909.
18. Seo JK. Endoscopic retrieval of multiple fragmented gastric bamboo chop sticks by using a flexible over tube. *World J Gastroentrol* 2004; 10: 769-70.
19. Eisen GM, Baron TH, Dominitz JA, Faigel DO, Goldstein JL, Johanson JF, etal. American Society for Gastrointestinal Endoscopy. Guideline for the management of ingested foreign bodies. *Gastrointest Endosc* 2002; 55: 802-6.
20. Wyllie R. Foreign bodies and bezoars. In: Behrman RE, Kliegman RM, Arvin AM, editors. *Nelson text book of Pediatrics.* Philadelphia: WB saunders, 1996: 106-7.