

## اندازه‌گیری ابعاد نامتقارن در جمجمه انسان (یافته جدید)

دکتر فرهاد حافظی\*، دکتر مهدخت آذربخش\*\*، دکتر بیژن نقیبزاده\*\*\*، دکتر عباس کاظمی آشتیانی\*\*\*\*

### چکیده

**زمینه و هدف:** غیرقرینه بودن دو نیمه جمجمه، در حیوانات و انسان امری شایع است. معاینه بسیاری از بیماران و بررسی عکس‌های گرفته شده از ایشان در طی عمل‌های جراحی پلاستیک، نشان دهنده عریض‌تر بودن نیمه چپ بینی و صورت بوده است. پیرو مشاهدات، بر آن شدیم تا برای رسیدن به نتیجه‌ای دقیق‌تر، مطالعه‌ای بر اندازه‌گیری جمجمه انسان انجام دهیم.

**مواد و روش‌ها:** برای شروع این مطالعه، 34 جمجمه طبیعی و در دسترس از 3 دانشکده پزشکی استان تهران را مورد بررسی قرار دادیم. عکاسی استاندارد از رخ، نیم رخ‌ها و نمای فوقانی جمجمه‌ها به عمل آمد. اندازه‌گیری‌ها با استفاده از نرم افزار Image J (مؤسسه ملی بهداشت)، جهت مقایسه دقیق فواصل ثابت علامت‌گذاری شده، انجام شد.

**یافته‌ها:** بررسی ابعاد مختلف دو نیمه راست و چپ بر روی جمجمه طبیعی انسان، نشان دهنده درجاتی از غیر قرینگی و عدم تقارن به طور ثابت می‌باشد. بیشترین تفاوت در اندازه اوربیت‌ها بود. فواصل بین نقاط مشخص در قسمت فوقانی خارجی اوربیت‌ها (PO) تا برجستگی زایگون (ZY)، خط عمود بر نیمه حفره اوربیت، برجستگی زایگون تا قسمت تحتانی بینی (SN)، و محیط اوربیت‌ها، به طور قابل توجهی در سمت چپ بزرگتر می‌باشند. اندازه‌گیری فواصل بین گونبیون و پوگنیون در جوانب، تنه مندیولار سمت راست را بزرگتر گزارش کرده است، حال آنکه اندازه‌گیری همین نقاط از نمای قدامی، نشان دهنده عریض‌تر و پهن‌تر بودن نیمه چپ می‌باشد. تفاوت‌های قابل توجه دیگری در سایر ابعاد جمجمه در سمت چپ و راست یافت نشد.

**نتیجه‌گیری:** عدم تقارن چهره و بدن یک قاعده است، اما پیوستگی و ارتباط بین این غیر قرینگی در دو سمت چپ و راست، یافته جدیدی است که در اندازه‌گیری‌های ذکر شده، نتیجه‌گیری شده است. یافته‌های ما نشان می‌دهد که حفره اوربیت، در عرض، ارتفاع و همچنین محیط، در سمت چپ به طور قابل توجهی بزرگتر است، همین‌طور طول استخوان مندیبل در سمت راست بلندتر اما عرض آن باریک‌تر می‌باشد. هدف از انجام این مشاهدات، آشنایی بیشتر بیماران با تفاوت‌های آناتومیک بدن خود و همچنین ایجاد چشم انداز مؤثرتری برای بیمار و جراح جهت پیش بینی، برنامه‌ریزی و نتیجه‌گیری بهتر می‌باشد.

### واژه‌های کلیدی: رشد نامتقارن، جمجمه انسان

نویسندهٔ پاسخگو: دکتر فرهاد حافظی  
تلفن: 88717272

E-mail: [fhafezi32@gmail.com](mailto:fhafezi32@gmail.com)

\* استاد گروه جراحی ترمیمی و پلاستیک، دانشگاه علوم پزشکی ایران، مرکز تحقیقات سوختگی، بیمارستان حضرت فاطمه (س)  
\*\* پزشک عمومی

\*\*\* استاد گروه جراحی گوش و حلق و بینی، دانشگاه علوم پزشکی شهید بهشتی، بیمارستان لقمان حکیم

\*\*\*\* دانشیار گروه جراحی ترمیمی و پلاستیک، دانشگاه علوم پزشکی ایران، بیمارستان حضرت فاطمه (س)

تاریخ وصول: 1397/07/19

تاریخ پذیرش: 1397/10/06

## زمینه و هدف

در طی سال‌ها انجام جراحی‌های مختلف بر روی بیماران، بررسی اجزای صورت و بدن در معاینات ایشان، توجه ما به عدم تقارن صورت و بدن در افراد جلب شد و علاقه‌مند به تحقیق و رسیدن به دستورالعملی در زمینه غیرقرینگی چهره و بدن انسان بوده‌ایم، تعدادی پروژه تحقیقاتی، در مورد بافت نرم در صورت و بدن انجام دادیم که نتایج آن در چند مقاله منتشر شده است.<sup>6-8</sup> با توجه به نتایج تحقیقات قبلی که نشان دهنده ابعاد بزرگتر صورت و بدن در سمت چپ بوده است، بر آن شدیم تا اندازه‌گیری دقیق‌تری بر روی اسکلت جمجمه انسان انجام دهیم، تا ارتباط معناداری در این پدیده غیرقرینگی بیابیم. اثبات این امر دست آوردهای قابل توجهی در زمینه جراحی‌های پلاستیک، تزریقات ژل و فیلر و هرگونه قرینه‌سازی و فرم‌دهی به صورت، بدن و رضایت‌مندی بیماران خواهد داشت.

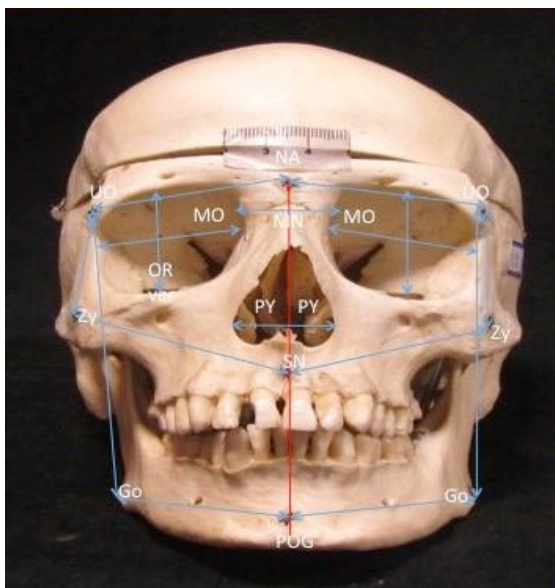
## مواد و روش‌ها

ما تلاش کردیم تا آنجا که در دسترس هست، بیشترین تعداد جمجمه کامل و طبیعی انسان را جمع‌آوری کنیم که به نوبه خود کاری دشوار بود، چرا که اکثر بخش‌های تشریح دانشکده‌های پزشکی از جمجمه‌های مصنوعی و مولاژ، جهت آموزش بهره می‌جویند. در ادامه با همکاری 3 دانشکده پزشکی استان تهران، توانستیم به 34 اسکلت جمجمه طبیعی انسان دست پیدا کنیم که 20 عدد از آنها جمجمه‌های کامل و 14 عدد بدون مندیبل بودند. پیش از عکاسی، جهت اندازه‌گیری دقیق‌تر، نقاط سفالومتریک را علامت‌گذاری و تعدادی لند مارک روی جمجمه تعریف و مشخص کردیم (جدول 1، تصاویر 1 تا 3). تمامی عکاسی‌ها از 4 جهت؛ رخ، نیم رخ‌ها، نمای فوقانی و از فاصله ثابت 1 متر، نور، سرعت و شاتر ثابت با دوربین دیجیتال Cannon گرفته و داده‌ها توسط نرم افزار z Image (مؤسسه ملی بهداشت) به دست آمده است.

## جدول 1- اختصارات سفالومتریک

Tab1: Abbreviations

- UO Upper Orbit
- LO Lower Orbit
- NA Nasion
- Zy Zygoion
- SN Sub Nasal
- GO Gonion
- POG Pogonion
- PY Piriform Aperture
- PO Porion
- Br Bregma
- RPy Right Piriform Aperture
- LPy Left Piriform Aperture
- SD Septal Deviation
- MN Middle of Nasal Bone
- MO Medial Orbital Wall
- OA Orbit Area
- OR Orbits
- GL Glabella



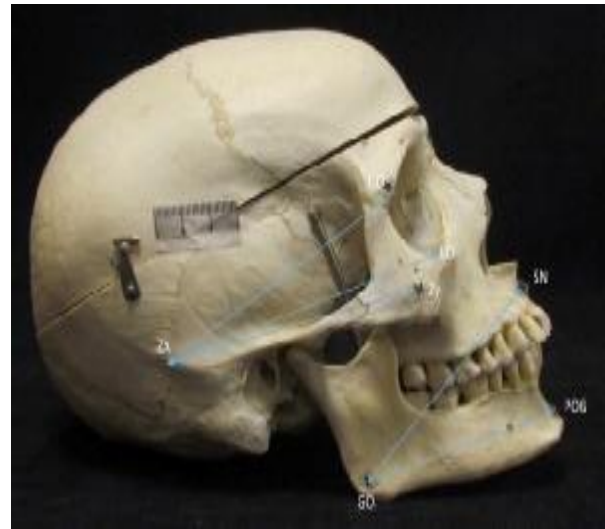تصویر 1- نقاط سفالومتریک برای اندازه‌گیری فواصل نمای قدامی

می‌باشند. این یافته‌ها نشان می‌دهد که حفره اوربیت در سمت چپ پهن‌تر و بلندتر است. مستقل از این اندازه‌گیری که نشان‌گر بزرگتر بودن محیط حفره اوربیت در سمت چپ بوده، ما مجدداً به طور جداگانه محیط حفره اوربیت را با نرم افزار Image J مورد اندازه‌گیری قرار دادیم که در آخر به نتیجه مشابه دست یافتیم. به این معنی که در نمای انتریور، محیط اوربیت چپ به صورت قابل توجهی از سمت راست بزرگ‌تر می‌باشد. اندازه‌گیری فواصل بین گونیون و پوگنیون در نمای لترال در 20 جمجمه کامل (شامل مندیبل)، تنه مندیبل سمت راست را بلندتر گزارش کرده است، حال آنکه اندازه‌گیری همین نقاط از نمای رو به رو، نشان دهنده پهن‌تر بودن نیمه چپ می‌باشد.

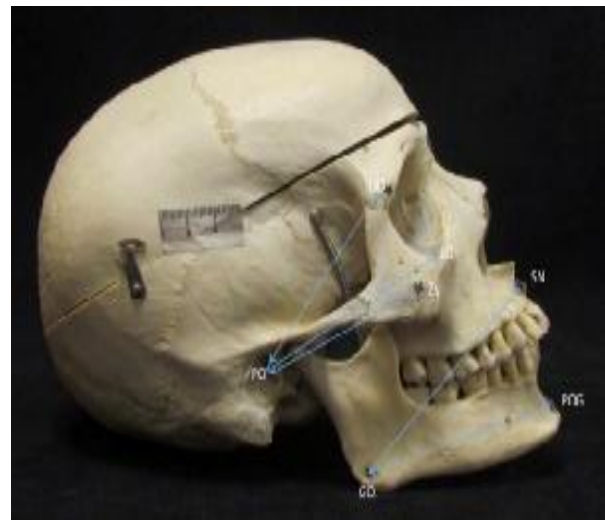### بحث

عدم تقارن و برتری جانبی، تقریباً در تمام مهره داران از جمله انسان دیده می‌شود. مکانیسم ساختار چپ و راست ارگان‌ها در بدن از دوره جنینی از طریق حرکت چپ به راست سیلیای سلول‌های جنینی منشاء می‌گیرد.<sup>2</sup> در تجربه 28 ساله جراحی پلاستیک سر، گردن و بدن، نویسندگان (BN و FH) در تعداد کثیری از بیماران با عدم تقارن سر و بدن مواجه شدند. این امر موجب تحقیقات بیشتر برای رسیدن به قاعده‌ای کلی بر این موضوع شد. به نظر می‌رسید که نیمه چپ صورت و بدن در اکثر بیماران بلندتر و پهن‌تر بوده که نتایج این مطالعات در تعدادی مقاله منتشر گردید.<sup>3-5</sup> پیش از این مطالعه نیز، ما برای به دست آوردن نتایج دقیق‌تر و کاهش خطا و انحراف در نقاط مشخص شده در بافت نرم، اندازه‌گیری‌هایی بر روی سی تی اسکن قفسه سینه و لگن انجام داده‌ایم که فرضیه چپ‌گرا بودن بدن را تأیید می‌کرد.<sup>3</sup> در ادامه این تحقیق، تصمیم گرفتیم بررسی را بر روی جمجمه‌های طبیعی انسان انجام دهیم تا تئوری مطرح شده، بر روی مناطق آناتومیک جمجمه چه نتیجه‌ای در بر خواهد داشت.

گرچه در بررسی متون، تعدادی مقاله در مورد اندازه‌گیری جمجمه وجود دارد، اما نمی‌توان مطالعات مشابهی در زمینه مقایسه نیمه چپ و راست جمجمه یافت. ما عکاسی و اندازه‌گیری سه بعدی دقیقی بر روی جمجمه در 16 فاصله مختلف انجام دادیم (تصاویر 1 تا 3 و جدول 1).



تصویر 2- نقاط سفالومتریکی برای اندازه‌گیری طول زاگوماتیک - تمپورال



تصویر 3- نقاط سفالومتریکی برای اندازه‌گیری فاصله پوریون تا زایگون و طول تنه مندیبل

### یافته‌ها

در میان تمام اندازه‌گیری‌ها و مقایسه‌هایی که بین دو نیمه راست و چپ صورت گرفته است، فواصل زیر را به طور قابل توجهی متفاوت یافته‌ایم: اندازه‌گیری ابعاد حفره اوربیت که شامل فواصل بین، برجستگی فوقانی خارجی حفره اوربیت (PO) تا زایگون (Zy)، خط عمود بر نیمه حفره اوربیت، برجستگی زایگون تا قسمت تحتانی بینی (SN) و محیط اوربیت‌ها، به طور قابل توجهی در سمت چپ بزرگتر

## جدول 2- تجزیه و تحلیل آماری نشان دهنده تفاوت معنی‌داری در اندازه‌گیری‌های جمجمه است

Table2: Paired Samples Test

		Paired Differences					t	df	Sig. (2-tailed)
		Mean	Std. Deviation	Std. Error Mean	95% Confidence Interval of the Difference				
					Lower	Upper			
Pair1	UO-NA,R ; UO-NA,L	.03559	.11016	.01889	-.00285	.07402	1.884	33	.068
Pair2	UO-ZY,R ; UO-ZY,L	-.09559	.14712	.2523	-.14692	-.04426	-3.789	33	.001
Pair3	UO-GO,R ; UO-GO,L	-.12800	.29330	.06558	-.26527	.00927	-1.952	19	.066
Pair4	NA-ZY,R ; NA-ZY,L	-.01588	.25013	.04290	-.10316	.07139	-.370	33	.714
Pair5	SN-ZY,R ; SN-ZY,L	-.15118	.20717	.03553	-.22346	-.07889	-4.255	33	.000
Pair6	GO-POG,R ; GO-POG,L	-.48550	.39504	.08833	-.67039	-.30061	-5.496	19	.000
Pair7	Pv,R ; Pv,L	.00647	.05537	.00950	-.01285	.02579	.681	33	.500
Pair8	OR-Ver,R ; OR-Ver,L	-.02206	.32918	.05645	-.13691	.09280	-.391	33	.698
Pair9	OR-HZ,R ; OR-HZ,L	-.04176	.13668	.02344	-.08945	.00593	-1.782	33	.084
Pair10	PO-UO,R ; PO-UO,L	.01794	.31011	.05318	-.09026	.12614	.337	33	.738
Pair11	PO-LO,R ; PO-LO,L	.28588	.28928	.04961	.18495	.38682	5.762	33	.000
Pair12	PO-ZY,R ; PO-ZY,L	.00794	.25106	.04306	-.07966	.09554	.184	33	.855
Pair13	GO-SN,R ; GO-SN,L	.22200	.42928	.09599	.02109	.42291	2.313	19	.032
Pair14	GO-POG,R ; GO-POG,L	.18700	.58292	.13034	-.08581	.45981	1.435	19	.168
Pair15	Br-UO,R ; Br-UO,L	.04704	.32153	.06188	-.08016	.17423	.760	26	.454
Pair16	OA,R-OA,L	-.388206	.500304	.085801	-.562770	-.213641	-4.524	33	.000

خود)، در بعدی رشد نکند، ممکن است این رشد در سمت دیگری برای جبران صورت پذیرد. این اختلاف در ابعاد اوربیت ممکن است منجر به تفاوت در قرارگیری قدامی - خلفی کره چشم در حفره اوربیت شود و این امر می‌تواند با بیرون زدگی بیشتر توده چربی در قسمت قدامی کره چشم بر ظاهر بیرونی پلک‌ها نیز تأثیر بگذارد. به طور کلی به نظر می‌رسد که صورت از لحاظ محورهای افقی و عمودی در سمت چپ بزرگتر و در سمت راست، در ابعاد انتریور - پوسترئور بزرگتر است. یافته‌های فوق ممکن است به دلیل افزایش جبرانی دیواره استخوانی سمت راست صورت و مندیبل باشد. تعدادی از محققان دیگر نیز به نتیجه‌ای مشابه دست یافتند.

پس از تجزیه و تحلیل آماری و مقایسه دو سمت چپ و راست، 6 از 16 فاصله را به طور معنی‌داری ( $P < 0/05$ ) متفاوت یافتیم و 2 مورد از 16 فاصله با تفاوت کمتر ( $P < 0/07$ ) و باقی 8 مورد، تفاوت معنی‌داری نداشتند (جدول 2).

حفره اوربیت در سمت چپ به طور قابل ملاحظه‌ای بلندتر و پهن‌تر نسبت به سمت راست و همچنین محیط قدامی حفره اوربیت نیز در سمت چپ بزرگتر است، اما در نمای جانبی، به نظر می‌رسد که جمجمه در سمت راست در ابعاد انتریور - پوسترئور بزرگتر از سمت چپ می‌باشد (تصویر 3). به عقیده ما این تفاوت در نمای رخ و نیم رخ می‌تواند به دلیل رشد جبرانی اسکلتی باشد. این بدان معناست که اگر استخوان صورت (در مقایسه با سمت مقابل

میزان فیلرهایی که در صورت تزریق می‌شود هم تأثیر می‌گذارد. خطوط سمت راست صورت عمقی‌تر هستند و برای رسیدن به قرینگی در دو نیمه، نیاز به حجم بیشتری از تزریق فیلر دارند.

### نتیجه‌گیری

عقیده ما براین است که غیر قرینگی چهره یک استثناء نیست بلکه یک قاعده است. پزشکان، به ویژه افرادی که به جراحی صورت علاقه‌مند هستند، باید آگاه باشند که نیمه راست صورت، نسبت به سمت مقابل، باریک‌تر است. اهمیت این یافته‌ها به منظور بینش و آگاهی بیشتر برای بیمار و جراح است. بیماری که مطلع از تفاوت آناتومیکی صورت و بدن خود باشد، دیدگاه و انتظار واقع‌گرایانه‌تری نسبت به نتیجه عمل جراحی خواهد داشت و پس از انجام آن، از نتیجه حاصل، کمتر شگفت زده خواهد شد. همچنین علم به این موضوع به جراح کمک می‌کند تا برنامه‌ریزی واضح‌تر برای رسیدن به نتیجه قابل پیش‌بینی‌تر داشته باشد.

Rohrich و همکارانش در بررسی عکس‌های گرفته شده از 100 بیمار، مشاهده کردند که 63% افراد چهره پهن‌تری در سمت چپ دارند.<sup>6</sup> Gawlikowska به این نتیجه رسید که حفره چشم در سمت چپ به طور قابل توجهی بزرگتر است.<sup>7</sup> Ercan با اندازه‌گیری فاصله‌های متعدد در 16 نقطه سفالومتریکی در هر نیمه از بافت نرم صورت در بیماران با صورت‌های نامتقارن، دریافت که در 86% از زنان و 81% از مردان نیمه چپ صورت پهن‌تر و عریض‌تر است.<sup>8</sup> همچنین Kim با تجزیه و تحلیل سی‌تی اسکن اسکلت صورت نشان داد که چانه در سمت چپ چهره، انحراف بیشتر دارد.<sup>9</sup> یافته‌های فوق به جراح کمک خواهد کرد تا بینش بهتری نسبت به غیرقرینگی‌های مینور اسکلت صورت داشته باشد. این مفهوم می‌تواند در نتایج حاصل از جراحی‌های زیبایی به خصوص در لیفت صورت و بلفاروپلاستی، مهم و مؤثر باشد. همینطور اگر بیمار از عدم تقارن چهره خود آگاهی داشته باشد، شکایت کمتری بعد از عمل خواهد داشت. بر اساس تجارب شخصی، محققان این پروژه بر این عقیده هستند که علم به این عدم تقارن نه تنها بر نتیجه جراحی، بلکه بر

**Abstract****Measurements of Asymmetric Dimensions in Human Skull**

*Hafezi F. MD* <sup>\*</sup>, *Azarbakhsh M. MD* <sup>\*\*</sup>, *Naghizadeh B. MD* <sup>\*\*\*</sup>, *Kazemi Ashtiani A. MD* <sup>\*\*\*\*</sup>

(Received: 11 Oct 2018      Accepted: 27 Dec 2018)

**Introduction & Objective:** Asymmetry of body and face is possessed in common between vertebrates especially in human. After years of plastic surgery practice and examining many patients, we noticed that there is a considerable occurrence of asymmetry among them. Most patients show the bigger left side of the face comparing to the right side. These findings lead us to do a more accurate study on natural human skulls.

**Materials & Methods:** On thirty-four natural human skulls we marked cephalometric points, and took pictures from the anterior, both laterals and superior views, and did standard digital photography. We did exact measurements of 19 different distances between points, with the Image j software (National institute of health).

**Results:** After comparing between left and right side measurements, we found out that the left orbit is longer and wider and also the left orbital area is bigger than right side. Measuring the lateral sides of the twenty completed skulls (including mandibles) showed that mandibular body is longer on the right side view but wider on the left side in the anterior view.

**Conclusions:** Asymmetry and laterality of the face and body is a common rule between animals and humans. The correlation of this asymmetry between left and right sides in human skulls is our new finding. With this concept, both patients and surgeon will be aware of the natural anatomical variations and will have a better prediction of surgical outcome.

***Key Words: Asymmetric Growth, Human Skulls***

\* *Professor of Plastic and Reconstructive Surgery, Iran University of Medical Sciences, Burn Research Center, Fatima Hospital, Tehran, Iran*

\*\* *General Practitioner, Tehran, Iran*

\*\*\* *Professor of ENT Surgery, Shahid Beheshti University of Medical Sciences, Loghman Hakim Hospital, Tehran, Iran*

\*\*\*\* *Associate Professor of Plastic and Reconstructive Surgery, Iran University of Medical Sciences, Burn Research Center, Fatima Hospital, Tehran, Iran*

## References

1. Blum M, Feistel K, Thumberger T, Schweickert A. The evolution and conservation of left-right patterning mechanisms. *Development*. 2014 Apr; 141(8): 1603-13.
2. Levin M. The embryonic origins of left-right asymmetry. *Crit Rev Oral Biol Med*. 2004 Jul 1; 15(4): 197-206.
3. Farhad Hafezi, Ali Javdani, Bijan Naghibzadeh, Abbas Kazemi Ashtiani. Laterality and Left-sidedness in the Nose, Face, and Body: A New Finding *Plast Reconstr Surg Glob Open*. 2017 Dec; 5(12).
4. Hafezi Farhad, Naghibzadeh Bijan, Nouhi Amir Hossein, Yavari Parvin. Asymmetric Facial Growth and Deviated Nose: A New Concept *Annals of Plastic Surgery*: January 2010 - Volume 64 - Issue 1 - p 47-51.
5. Farhad Hafezi, Bijan Naghibzadeh, Abbas Kazemi Ashtiani, Bahman Guyuron, Amir Hossein Nouhi, Ghazal Naghibzadeh. Straight Septum, Crooked Nose: An Overlooked Concept *Aesthetic Plastic Surgery*, February 2014, Volume 38, Issue 1, pp 32-40.
6. Rohrich RJ, Villanueva NL, Small KH, Pezeshk RA. Implications of Facial Asymmetry in Rhinoplasty. *Plast Reconstr Surg*. 2017 Sep; 140(3): 510-516.
7. Gawlikowska-Sroka A. Analysis of variation of orbital openings in contemporary skulls *Ann Acad Med Stetin*. 2013; 59(1): 76-80.
8. Ilker Ercan, Senem Turan Ozdemir, Abdullah Etoz, Deniz Sigirli,1 R. Shane Tubbs,4 Marios Loukas5 and Ibrahim Guney 6 Facial asymmetry in young healthy subjects evaluated by statistical shape analysis *J. Anat.* (2008) 213, pp663-669.
9. Kim EJ, Palomo JM, Kim SS, Lim HJ, Lee KM, Hwang HS. Maxillofacial characteristics affecting chin deviation between mandibular retrusion and prognathism patients. *Angle Orthod*. 2011 Nov; 81(6): 988-93.