

گزارش یک مورد انواژیناسیون در افراد بالغ

دکتر امین رضازاده*، دکتر محمد باقر دیدار شتابان**، محمد جواد نقی زاده***، زینب رئوف***

چکیده:

انواژیناسیون (Intussusception) شایع ترین علت انسداد روده در کودکان کمتر از 2 سال است. علت اکثریت موارد انواژیناسیون در کودکان 6 تا 24 ماهه معلوم نبوده ولی اعتقاد بر اینست که در اثر پلاک‌های هیپرتروفیه پی‌یر (Peyer) در نتیجه عفونت ویروسی اتفاق می‌افتد که در نتیجه پرستالتیسم روده، قسمتی از روده به درون قسمت مجاور آن فرو می‌رود. در کودکان معمولاً با انمای کنتراست یا هوا می‌توان روده‌ها را در جای خود قرارداد. انواژیناسیون در بزرگسالان نادر بوده و در اکثر موارد به دنبال تومور زمینه‌ای رخ می‌دهد و غالباً برای اصلاح مشکل، به عمل جراحی نیاز است.

واژه‌های کلیدی: انواژیناسیون، آدنوکارسینوم روده باریک، جا اندازی

زمینه و هدف

شکل (Sausage Shaped) می‌باشند. این سه علامت در کمتر از 15 درصد موارد با هم مشاهده می‌شوند. در 20 درصد موارد بیمار درد نداشته و در حدود 30 درصد موارد خون مخفی یا آشکار در مدفوع وجود ندارد.⁶

معرفی بیمار

بیمار آقای 53 ساله که با شکایت عدم دفع گاز و مدفوع از 5 روز قبل مراجعه کرده است. درد شکم بیمار ماهیت کولیکی و غیرمداوم داشته و در اطراف ناف بوده و به جای خاصی انتشار نداشته است. درد با غذا خوردن، فعالیت و راه

تلسکوپی شدن روده یا انواژیناسیون یک وضعیتی وخیم است که طی آن بخشی از روده به درون بخش مجاور خود می‌لغزد. این حالت تلسکوپی شدن غالباً مانع از عبور غذا یا مایع از آن ناحیه شده و گردش خون به بخش درگیر نیز مختل می‌شود. انواژیناسیون ممکن است به پارگی روده (Perforation)، نکروز بافت روده، پریتونیت و گاهی به مرگ منتهی شود.

تظاهرات بالینی این بیماری به شکل یک تریاد کلاسیک شامل درد کولیکی شکم، مدفوع خونی ژله‌ای (Currant Jelly) و یک توده شکمی قابل لمس سوسپسی

نویسنده پاسخگو: دکتر امین رضازاده

تلفن: 04533261600

E-mail: aminrezazadeh50@yahoo.com

* استادیار گروه جراحی عمومی، دانشگاه علوم پزشکی اردبیل، بیمارستان فاطمی

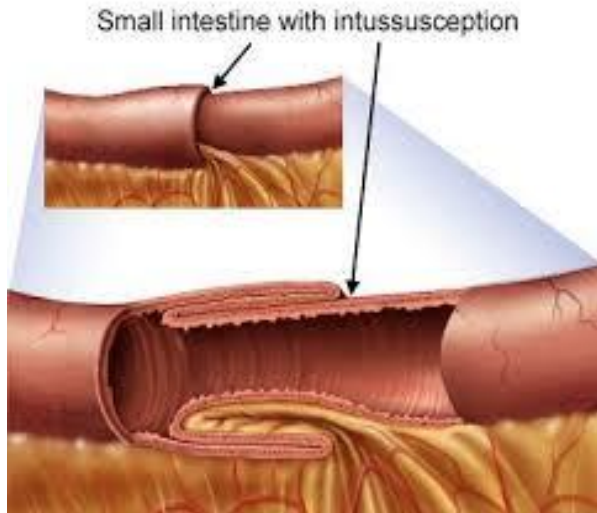
** دستیار گروه جراحی عمومی، دانشگاه علوم پزشکی اردبیل، بیمارستان فاطمی

*** دانشجوی پزشکی، دانشگاه علوم پزشکی اردبیل

تاریخ وصول: 1398/06/03

تاریخ پذیرش: 1398/09/26

مدفوع و خون به دست نمی‌خورد. در لوله معده ترشحاتی دیده نشد و برون ده ادراری بیمار مناسب بود.



تصویر 1- شکل شماتیک انواژیناسیون

در رادیوگرافی خوابیده شکم لوپ‌های متسع و پرگاز روده باریک بزرگتر از 3 سانتیمتر و سطح مایع و هوای متعدد در عکس ایستاده شکم مشهود بود (تصویر 2). بیمار با تشخیص انسداد روده باریک به اتاق عمل منتقل شد و تحت لاپاراتومی قرار گرفتند. تومور به سایز 4 در 5 سانتیمتر و داخل جداری ناحیه ایلئوم و انسداد کامل روده باریک در نتیجه انواژیناسیون ایلئوایلئال مشاهده شد (تصویر 3). بیمار با تشخیص انواژیناسیون ایلئوایلئال ناشی از تومور زمینه‌ای تحت انترکتومی روده باریک در ناحیه ایلئوم حاوی تومور و مزوی آن و آناستوموز انتروانتروستومی در دو لایه قرار گرفت (تصویر 4) و یک هفته بعد با حال عمومی خوب و تحمل غذا از بیمارستان ترخیص شد. جواب پاتولوژی بیمار آدنوکارسینوم روده باریک با مارژین‌های منفی گزارش گردید و بررسی‌ها از نظر متاستاز منفی بود و بیمار جهت ادامه درمان به انکولوژیست ارجاع داده شد.

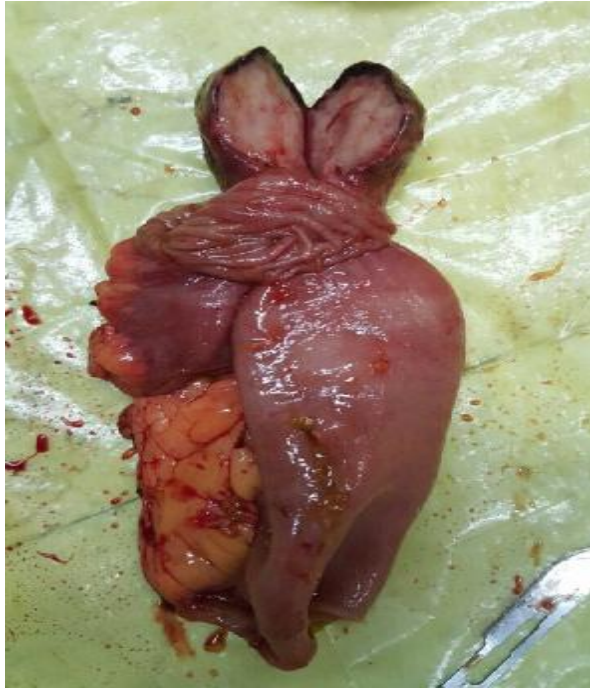دکتر امین رضازاده - گزارش یک مورد انواژیناسیون در افراد بالغ

رفتن تشدید و با استراحت، دراز کشیدن و نشستن، کاهش پیدا می‌کرده است و به دنبال درد بیمار تهوع و دو نوبت استفراغ غیرخونی و غیرصفاوی حاوی مواد غذایی خورده شده را ذکر می‌کرد. بیمار بی‌اشتها بوده و علائم سیستمیک از جمله تب، لرز، کاهش وزن و تعریق شبانه نداشت. همچنین دفع خون روشن یا تیره را از دهان یا مقعد نداشت و در سابقه یبوست‌های مزمن را در طی 5 سال اخیر ذکر می‌نمود که با مصرف ملین و مسهل‌ها و انواع داروهای گیاهی بهبودی نداشت است. بیمار سابقه‌ای از بیماری‌های خاص از جمله بیماری قلبی، دیابت، فشار خون، ریوی، کبدی، کلیوی و بیماری‌های بدخیم و سابقه جراحی قلبی و مصرف دارو حساسیت دارویی، غذایی، محیطی، مصرف سیگار، ایپوم و قلیان را ذکر نکرد. طی 5 روز اخیر به دنبال درد شکم و به دنبال آن تهوع و استفراغ حاوی مواد غذایی خورده شده و عدم دفع گاز و مدفوع داشته که با مراجعات متعدد به پزشک و با درمان‌های تزریقی مسکن بهبودی نداشت است.

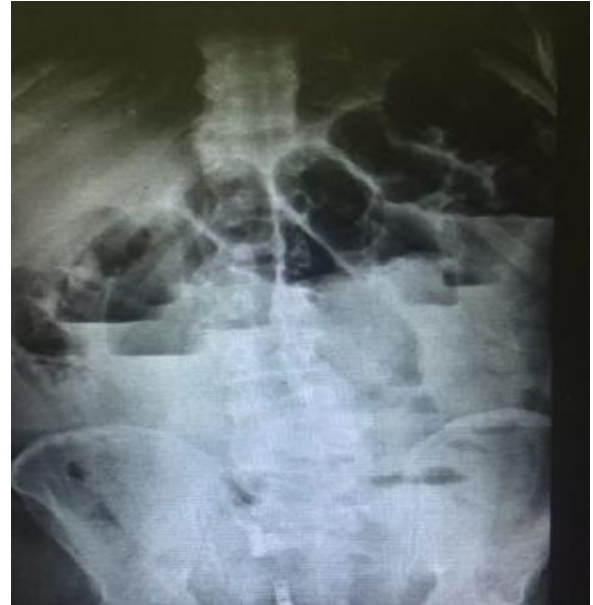بیمار در بدو ورود بی‌قرار بوده و ضعف و بی‌حالی شدید، بی‌اشتهایی و 2 نوبت استفراغ داشته و قادر به دفع گاز و مدفوع نبوده است. بیمار در بدو ورود ناشتا شده و برای او رگ گرفته شد و مایع درمانی با سرم رینگرلاکتات شروع شد و تحت درمان با آنتی بیوتیک قرار گرفت. برای بیمار سوند فولی و لوله معده تعبیه شد. آزمایشات خونی ارسال شد که جواب‌ها به شرح زیر بود:

Bun=26, Cr=1.1, Bs=89, Na=139, K=4,
WBC=13000, PLT=437000, Hb=12.7

از بیمار عکس ایستاده و خوابیده شکم گرفته شد (تصویر 1) و همچنین برای بیمار اکسیژن گذاشته و تحت نظارت دقیق قرار گرفت. بیمار در بدو ورود BP:100/60, RR:17 و PR:84 داشته و در معاینات انجام شده، شکم بیمار بطور نسبی متسع بوده و اسکار عمل جراحی قبلی مشاهده نشد. معاینات سایر قسمت‌ها طبیعی بوده و نکته خاصی مشاهده نشد. در معاینه مقعد رکتوم خالی بوده،



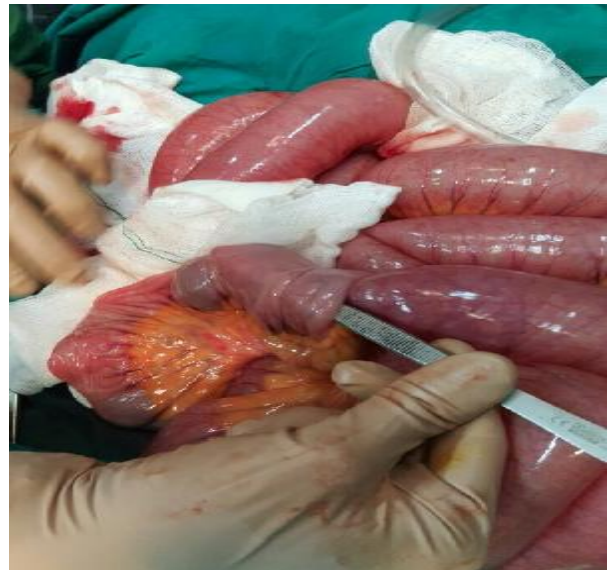تصویر 4 - نمونه برداشته شده حاوی تومور



تصویر 2 - عکس ایستاده نشان دهنده سطوح متعدد مایع هوا

بحث

انواژیناسیون حالتی است که در آن بخشی از روده کوچک به داخل قسمت دیستال آن می‌لغزد. در مرحله بعد روده‌های در هم فرو رفته دچار تورم شده و منجر به انسداد روده می‌گردد. متعاقباً برای رفع انسداد، روده‌ها دچار انقباض می‌شوند. اگر چه در چند ساعت اول مدفوع ظاهری طبیعی دارد، اما به تدریج بعلت تورم جدار روده و فشار در آن ناحیه مخاط دچار خونریزی شده و مخلوط خون و مخاط بصورت ژله قرمز رنگی (Redcurrantjely) دفع می‌شود. دلیل پیدایش انواژیناسیون معلوم نیست و می‌تواند در هر سنی رخ دهد، اما اغلب اوقات در پسران زیر 12 ماه که قبلاً از سلامت خوبی نیز برخوردار بوده‌اند، دیده می‌شود.²



تصویر 3 - نشان دهنده انواژیناسیون

2- سابقه قبلی انواژیناسیون: وقتی انواژیناسیون برای بار اول ایجاد شد، احتمال بروز بعدی آن افزایش می‌یابد. مدارکی از افزایش شیوع انواژیناسیون در افراد دچار سندرم نقص اکتسابی ایمنی وجود دارد.⁷

عوارض

در انواژیناسیون خونرسانی بخش مبتلای روده قطع می‌شود. در صورت عدم درمان، فقدان گردش خون سبب مرگ دیواره روده می‌گردد. مرگ بافت روده به پارگی و سوراخ شدن دیواره روده می‌انجامد و ممکن است سبب عفونت در آستر حفره شکم و پریتونیت شود. پریتونیت یکی از شرایط تهدیدکننده است و به توجه فوری پزشکی نیاز دارد. شناسه‌ها و نشانه‌های پریتونیت شامل درد و تورم شکم، تب، تشنگی و کاهش برون ده ادراری سبب پریتونیت و شوک در کودک می‌گردد. علائم و نشانه‌های شوک شامل پوست خشک و عرق کرده و رنگ پریده یا خاکستری شده نبض ضعیف و تنفس سریع غیرطبیعی و آهسته یا کم عمق و سریع و نیز چشمان بی‌فروغ شبیه چشمی که به جایی خیره شده است.⁸ کودک دچار شوک، ممکن است شدیداً بی‌حال باشد. در صورت شک به شوک، بلافاصله کودک باید بستری شود.

تشخیص

تشخیص با گرفتن شرح حال و سابقه‌ای از بروز علائم، آغاز شده و در معاینه ممکن است یک توده شبیه سوسیس در شکم لمس شود. برای تأیید تشخیص انجام سونوگرافی یا سایر روش‌های تصویرسازی شکم لازم باشد. با استفاده از سونوگرافی، رادیوگرافی یا اسکن توموگرافی کامپیوتری (CT) انسداد روده به علت انواژیناسیون آشکار می‌شود. در سی تی اسکن، به طور مشخص علامت چشم گاو مشهود بوده و ورود یک حلقه از روده درون بخش دیگر دیده می‌شود. همچنین با این روش می‌توان پاره شدن روده را مشخص نمود.^{9,10} اساساً تنقیه هوا یا باریم، یکی از روش‌های رادیوگرافی کولون است. در این روش، از راه رکتوم هوا (گزینه ترجیحی در اکثر موارد) یا باریم مایع به کولون وارد می‌شود. استفاده از هوا یا مایع، تصویر رادیوگرافی را روشن‌تر می‌نماید. تنقیه هوا یا باریم در 90% موارد انواژیناسیون در کودک را جا انداخته و در صورتی که روده پاره نشده باشد به درمان اضافی نیاز نخواهد بود.¹¹

انواژیناسیون شایعترین اورژانس شکمی و دومین علت شایع انسداد روده در کودکان زیر دو سال است و تأخیر در تشخیص و درمان مناسب می‌تواند خطرناک و حتی کشنده باشد.³

انواژیناسیون یکی از علل ناشایع انسداد روده در بالغین بوده و علت غالب آن ضایعات تومورال می‌باشد که در روده بزرگ، بیشتر از نوع بدخیم و در روده کوچک بیشتر خوش‌خیم هستند. موارد نادر دیگری از قبیل گرانولوم آپاندیس، دیورتیکول مکل، آمبوما نیز بعنوان اتیولوژی انواژیناسیون در بالغین گزارش شده است.^{3,4}

انواژیناسیون در بالغین تقریباً همیشه به دنبال حرکت پولیپ پایه‌دار و یا تومورهای اینترا لومینال رخ می‌دهد. باریم انما انواژیناسیون را نشان داده و علت آن را مشخص می‌کند. از آنجا که انواژیناسیون در بزرگسالان نادر می‌باشد و غالباً نشانه‌ها غیراختصاصی و شناسایی آن چالش برانگیز است. در بعضی موارد شایع‌ترین نشانه، شکم درد است و به دنبال آن تهوع و استفراغ و اسهال دیده می‌شود. اما درصد قابل توجهی از بیماران، هیچ نشانه‌ای ندارند.⁵

در انواژیناسیون، بخشی از روده (معمولاً روده کوچک) به درون بخش مجاورش می‌لغزد. این حالت را گاهی تلسکوپ‌ی شدن روده می‌نامند، زیرا شبیه لایه‌های یک تلسکوپ بوده که در هم فرو می‌روند.⁶ در بعضی موارد، این حالت به علت یک پولیپ یا تومور (موسوم به نقطه شروع یا Lead Point) رخ می‌دهد. انقباضات طبیعی موجی شکل روده موجب خزیدن نقطه شروع شده و آن را می‌فشارد و آستر روده را درون روده با خود به جلو می‌برد. اما در بسیاری موارد، نمی‌توان علتی برای انواژیناسیون شناسایی کرد.^{5,6}

در بزرگسالان، معمولاً انواژیناسیون در نتیجه بیماری زمینه‌ای مانند تومور، بافت شبیه اسکار در روده (چسبندگی)، جوشگاه‌های جراحی در روده کوچک یا کولون، هماتوم، التهاب ناشی از بیماری کرون می‌باشد. عوامل خطر ساز انواژیناسیون عبارتند از:

1- کودکان به احتمال بسیار زیادتر نسبت به بزرگسالان دچار انواژیناسیون می‌شوند. این حالت، شایع‌ترین علت انسداد روده در کودکان در فاصله سنی 6 ماه تا دو سال است.⁴ انواژیناسیون اغلب موارد در پسران دیده می‌شود. ساختار غیرطبیعی روده در زمان تولد، حالتی که در زمان تولد (مادرزادی) وجود دارد و طی آن روده به درستی نمی‌چرخد (مال‌روتاسیون).

روش‌های درمان

درمان انواژیناسیون به طور مشخص یکی از موارد اورژانس در طب است. برای پرهیز از بروز بی‌آبی شدید و شوک و نیز پیشگیری از پرفوراسیون که به علت مرگ ناشی از نرسیدن خون به بخشی از روده رخ می‌دهد، درمان فوری لازم و اهمیت دارد.¹²

درمان آغازین

ابتدا بایستی وضعیت طبی کودک را تثبیت نمود. این کار با تجویز مایعات از راه وریدی، دکمپرس کردن فشار روده‌ها با وارد کردن لوله در بینی به معده (لوله نازوگاستریک) شروع می‌شود. جهت اصلاح انواژیناسیون برای درمان این مشکل، راه‌های زیر توصیه می‌شود: انمای باریم یا هوا که هم تشخیصی و هم درمانی می‌باشند. در صورتی که انما مؤثر باشد، معمولاً درمان دیگری ضرورت ندارد. این روش درمان در کودکان بسیار مؤثر است ولی به ندرت در بزرگسالان مورد استفاده قرار می‌گیرد. در 15 تا 20 درصد موارد، غالباً انواژیناسیون دوباره باز می‌گردد و این درمان باید تکرار شود. جراحی در صورت بروز علائم پریتونیت و پارگی روده و نیز در صورتی که انما در اصلاح

مشکل موفق نباشد و یا علتی بعنوان «نقطه شروع» مطرح باشد، ضرورت دارد. جراح آن بخش روده را که درگیر شده است آزاد کرده، انسداد را از بین برده و در صورت لزوم، بخش مرده روده را برمی‌دارد. درمان اصلی در بزرگسالان و در افرادی که دچار شکم حاد هستند با جراحی انجام می‌شود.

نتیجه‌گیری

انواژیناسیون در نزد کودکان و بالغین کاملاً متفاوت است و می‌توان اظهار نمود که علائم در کودکان کمتر از چهار سال کاملاً مشخص و اختصاصی و در کودکان بزرگتر و بالغین مبهم می‌باشد. انواژیناسیون در کودکان در اکثریت قریب به اتفاق اولیه، ولی در بالغین اغلب ثانویه می‌باشد، بطوری که هر چه سن بالاتر می‌رود، احتمال پیدا کردن علت زمینه‌ساز انواژیناسیون افزایش می‌یابد. یکی از خصایص مهم انواژیناسیون بالغین مزمن و متناوب بودن آنست که امکان دارد، ماه‌ها یا حتی سال‌ها وجود داشته باشد. تشخیص بر اساس معاینه و یافته‌های رادیولوژیک می‌باشد و درمان در بزرگسالان نیازمند جراحی است.

Abstract:**A Case Report of Adult Intussusception**

Rezazadeh A. MD^{}, Didar Shetaban M. B. MD^{**}, Naghizadeh M. J.^{***}, Raouf Z.^{***}*

(Received: 25 Aug 2019 Accepted: 17 Dec 2019)

Intussusception is the most common cause of intestinal obstruction in the young child less than 2 years old. The cause of intussusception is not clear between the ages of 6 and 24 months of age, although one hypothesis suggests that hypertrophy of the Peyer's patches in the terminal ileum from an antecedent viral infection acts as a lead point. Peristaltic action of the intestine then causes the bowel distal to the lead point to invaginate into itself. In children, we can reduce the bowel with air or contrast enema. Intussusception is rare in adult and mostly due to tumoral leading point that surgery is required.

Key Words: Intussusception, Small Bowel Adenocarcinoma, Reduction

* *Assistant Professor of General Surgery, Ardebil University of Medical Sciences and Health Services, Fatemi Hospital, Ardebil, Iran*

** *Resident of General Surgery, Ardebil University of Medical Sciences and Health Services, Fatemi Hospital, Ardebil, Iran*

*** *Medical Student, Ardebil University of Medical Sciences and Health Services, Ardebil, Iran*

References:

1. Alessi, V., & Salerno, G. (1985). The "Hay-fork" sign in the ultrasonographic diagnosis of intussusception. *Gastrointestinal Radiology*, 10(1), 177-179.
2. Bilgin, M., Toprak, H., Ahmad, I. C., Yardimci, E., & Kocakoc, E. (2012). Ileocecal Intussusception due to a Lipoma in an Adult. *Case Reports in Surgery*, 2012, 1-4.
3. Chan, C. T. Y., Wong, S. K. H., Ping Tai, Y., & Li, M. K. W. (2009). Endo-laparoscopic reduction and resection of gastroduodenal intussusception of gastrointestinal stromal tumor (GIST): A synchronous endoscopic and laparoscopic treatment. *Surgical Laparoscopy, Endoscopy and Percutaneous Techniques*, 19(3), e100-e103.
4. Crozier, F., Portier, F., Wilshire, P., Navarro-Biou, A., & Panuel, M. (2002). [CT scan diagnosis of colo-colic intussusception due to a lipoma of the left colon]. *Ann.Chir*, 127(1), 59-61.
5. Dvorkin, L. S., Hetzer, F., Scott, S. M., Williams, N. S., Gedroyc, W., & Lunniss, P. J. (2004). Open-magnet MR defaecography compared with evacuation proctography in the diagnosis and management of patients with rectal intussusception. *Colorectal Disease*, 6(1), 45-53.
6. Handa, H., Murakami, H., Tamura, J., Kubota, K., Matsushima, T., & Naruse, T. (1998). Intussusception as a complication of chronic lymphocytic leukemia. *J.Med.*, 29(3-4), 237-240.
7. Irastorza, I. X., Oliver, P., Arana, N., Bilbao, A., Guisande, A., Garcia, J. M., & Vitoria, J. C. (2011). Ileocecal intussusceptions and abdominal bloating secondary to multiple food allergies. *Journal of Pediatric Gastroenterology and Nutrition*, 52, E159.
8. Kella, V., Constantine, R., Parikh, N., Reed, M., Cosgrove, J., Abo, S., & King, S. (2009). Mantle cell lymphoma of the gastrointestinal tract presenting with multiple intussusceptions - case report and review of literature. *World Journal of Surgical Oncology*, 7, 60.
9. Kella, V. K. N., Constantine, R., Parikh, N. S., Reed, M., Cosgrove, J. M., Abo, S. M., & King, S. (2009). Mantle cell lymphoma of the gastrointestinal tract presenting with multiple intussusceptions-case report and review of literature. *World Journal of Surgical Oncology*, 7, 60.
10. Kiernan, F., Joyce, M., Byrnes, C. K., Keane, F., & Neary, P. (2012). Laparoscopic right hemicolectomy for intestinal intussusception. *Irish Journal of Medical Science*, 181(3), 333-335.
11. Menendez-Sanchez, P., Villarejo-Campos, P., Gambi-Pisonero, D., Cubo-Cintas, T., Padilla-Valverde, D., & Martin-Fernandez, J. (2009). Gastrointestinal bleeding and intussusception due to gastrointestinal stromal tumor (GIST). *Cirugia Y Cirujanos*, 77(6), 451-453.
12. N., M., M., W., & A., L. (2013). A rare cause of acute abdominal obstruction in an adult due to intestinal intussusception from a fibroblastic polyp. *American Journal of Gastroenterology*, 108, S381.