

## گزارش یک مورد سودوآنوريسم شريان پوپليتئال به دنبال ترومای نافذ

دکتر مریم شامخی امیری\*، دکتر امین گرجی زاده\*\*، دکتر مجید کلباسی\*\*

### چکیده:

آنوريسم کاذب یکی از موارد مهم بروز یافته پس آسیب ناکامل عروقی مورد غفلت ناشی از تروما یا مداخلات جراحی در نواحی نزدیک به شريانهای اصلی می باشد که ممکن است محدود شده و یا همراه با عوارض مهم باشد. در این مقاله گزارش یک مورد آنوريسم کاذب پاره شده شريان پوپليتئته همراه با سندروم کمپارتمان و ایسکمی حاد اندام در یک مرد 47 ساله مطرح گردیده که تحت عمل جراحی قرار گرفت.

واژه های کلیدی: آنوريسم کاذب، شريان پوپليتئته، سندروم کمپارتمان

### زمینه و هدف

آنوريسم کاذب طی سالهای گذشته دچار تحول شده و از مداخلات جراحی به روشهای مداخله اندک تغییر یافته است و البته نقش جراحی هنوز هم در درمان و بسته به وضعیت کلینیکی برجسته است.

در این مقاله یک مورد آنوريسم کاذب شريان پوپليتئته به همراه فیستول به ورید پوپليتئته به دنبال ترومای نافذ قبلی گزارش شده است که با توجه به بروز علائم ایسکمی حاد اندام تحت عمل جراحی و ترمیم قرار گرفت.

### معرفی بیمار

بیمار آقای 47 ساله که با توجه به درد و تورم اندام و توده ضربان دار در ناحیه خلف زانوی راست در سرویس

آنوريسم کاذب یا سودوآنوريسم وضعیتی است که به دنبال تروماهای نافذ به دیواره شريان، التهاب و علل آیاتروژنیک مانند جراحی یا مداخلات عروقی رخ داده و به عنوان یک عارضه ناشایع و اغلب در عروق محیطی دیده می شود.<sup>1</sup> بطور معمول سودوآنوريسم به صورت توده ضربان دار به همراه بروئی با تغییرات احتمالی پوستی، پارستزی و درد دیده می شود که این وضعیت معمولاً منطبق یک ناحیه نزدیک به عروق اصلی و بخصوص سابقه ای از تروما یا جراحی بر همان ناحیه است. گرچه برخی از سودوآنوريسمهای کوچک و پایدار را می توان تحت نظر گرفت، اما سودوآنوريسم ماهیتی است که بصورت خودبخودی بهبود نمی یابد. رویکردهای مدیریت و درمان

\* نویسنده پاسخگو: دکتر مجید کلباسی

تلفن: 01132256005

E-mail: [Dr-m.kalbasi@outlook.com](mailto:Dr-m.kalbasi@outlook.com)

\* استادیار گروه جراحی عمومی و عروق، دانشگاه علوم پزشکی بابل، بیمارستان شهید بهشتی بابل

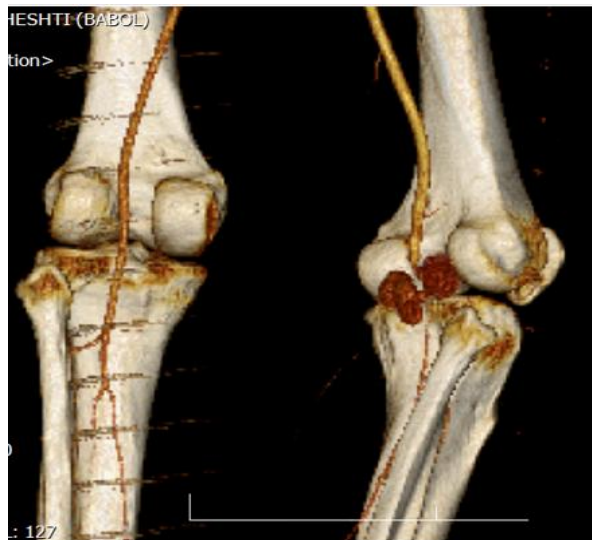\*\* جراح عمومی، دانشگاه علوم پزشکی بابل، بیمارستان شهید بهشتی بابل

تاریخ وصول: 1398/01/20

تاریخ پذیرش: 1398/05/28

فemorال سطحی در بالای زانو و کنترل دیستال بروی شریان پوبلیته بالاتر از تریفوکاسیون، ناحیه پوبلیتال با رویکرد مدیال تحت اکسپلور قرار گرفته که سودوآنوريسم پاره شده با شعاع 5 سانتی متر به همراه هماتوم و التهاب شدید در خلف زانو مشاهده گردید. در لمس ورید پوبلیته تریل واضح وجود داشت که در بررسی، فیستول سودوآنوريسم به ورید مشهود بود. در ابتدا ناحیه سودوآنوريسم از ورید پوبلیته جدا گردیده و ورید ترمیم شد. توسط فوگارتی شماره 3 و از طریق شریان پوبلیته لخته‌های شریان‌های سه گانه دیستال خارج شد. در ادامه پروگزیمال و دیستال سگمان شریانی درگیر لیگاتور شده و در نهایت شریان تحت بای پس فموروپوبلیته آل با گرفت ورید صافن معکوس قرار گرفت. پس از آزاد کردن کلامپ‌های کنترل پالس دیستال به صورت قرینه با سمت مقابل قابل لمس بود.

پس از پایان عمل بیمار به بخش منتقل شده و تحت مانیتورینگ مداوم پالس اکسی متری دیستال اندام و معاینات مکرر پالس و حس و حرکت قرار گرفت. دوره پس از عمل بدون مشکل طی گردید و در نهایت پس از ترمیم انسزیون‌های محل فاشیوتومی بیمار از سرویس جراحی عروق ترخیص گردید.



تصویر 1- بازسازی عروق و سودوآنوريسم مشخص شده

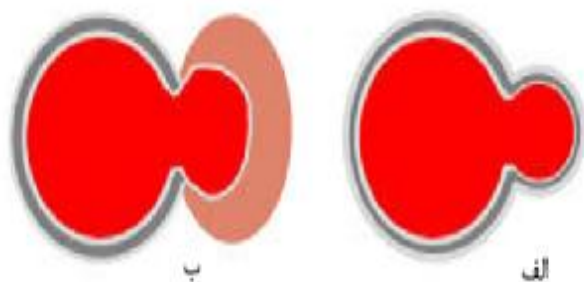
ارتوپدی بستری و با توجه به وضعیت ایسکمیک درخواست مشاوره اورژانسی جراحی عروق شده بود. در معاینات انجام شده بیمار علائم حیاتی پایدار داشت و معاینات عمومی نکته‌ای را در بر نداشت. در معاینه منطقه‌ای، تورم قابل ملاحظه در ناحیه خلف ساق و همچنین توده ضربان‌دار به ابعاد 10 در 10 سانتی‌متر در ناحیه پوبلیته وجود داشت. در شرح حال اخذ شده، بیمار سابقه ترومای نافذ به ناحیه لترال زانوی را از حدود یک ماه قبل را ذکر می‌نمود که پس از مراجعه به اورژانس مراجعه و تحت اکسپلور و ترمیم اولیه زخم قرار می‌گیرد. پس از آن همواره درد و تورم پیش رونده در محل تروما وجود داشت. از چند روز قبل از بستری تورم و درد در ساق پا نیز بوجود آمد که ماهیت به سرعت پیش‌رونده داشت که در نهایت به همین دلیل به درمانگاه ارتوپدی مراجعه می‌کند.

در مشاهده تغییرات پوستی توده خلف زانو به فرم نکروز پوست در مرکز و تغییرات التهابی در حاشیه رویت می‌گردید. اسکار جراحی قبلی به اندازه 5 سانتی‌متر در لترال و خلف قابل رویت و اندام نسبت به اندام مقابل سردتر بود. بر روی توده برویی در سمع و تریل در لمس وجود داشت. معاینه نوروواسکولار پالس‌های دیستال در بررسی معاینه قابل لمس نبوده و بیمار قادر به دورسی فلکسیون مچ پا نبود که مطرح کننده نقص عصبی در محدوده پرونتال بود. در بررسی پالس اکسی متری انگشتان، الگوی بای فازیک فلوی نرمال شریانی وجود نداشت.

برای بیمار با تشخیص ایسکمی حاد اندام تحتانی دسته IIA در زمینه سندروم کمپارتمان برنامه‌ریزی جراحی اورژانسی آغاز و با توجه به تشخیص احتمالی سودوآنوريسم شریان پوبلیته سی تی آنژیوگرافی جهت بررسی وضعیت عروقی اندام نیز انجام شد (تصاویر 1 و 2). در نهایت پس از انجام اقدامات پره آپ بیمار به اتاق عمل منتقل شد.

پس از القای بیهوشی و برقراری شرایط استریل، ابتدا فاشیوتومی ساق با استفاده از 2 انسزیون طولی مدیال و لترال انجام گرفت. پس از گرفتن کنترل پروگزیمال بر شریان

آنوريسم کاذب بر خلاف آنوريسم حقيقي در بر گیرنده همه لایه‌های شريان نمی‌باشد (تصویر 3).

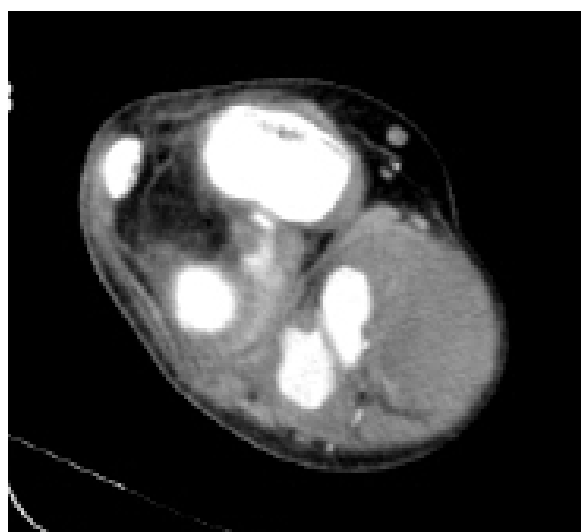


تصویر 3- الف - آنوريسم حقيقي. ب- آنوريسم کاذب

سودو آنوريسم در تمامی شريان‌ها می‌تواند به وجود آید که البته در شريان‌های محيطی بیشتر در اثر پدیده‌های تروماتیک و در شريان‌های ويسرال بیشتر در زمینه پدیده‌های التهابی رخ می‌دهد.<sup>5</sup> سونوگرافی کالر داپلر معمولاً اولین قدم در تشخیص است که می‌تواند آناتومی، سایز و منشأ را معین کند که البته پدیده‌ای وقت گیر و وابسته به اپراتور است. در تشخیص سودوآنوريسم سی تی آنژیوگرافی نیز بخصوص در مشخص کردن آناتومی عروق و ساختارهای مجاور در برنامه‌ریزی برای عمل جراحی نیز کمک کننده است.<sup>6</sup>

مدیریت در سودوآنوريسم‌های محيطی و بخصوص پوپليتته بستگی به معیارهای مختلفی اعم از سایز، عوارض همراه دارد، اما بطور کلی سودوآنوريسم معمولاً پدیده است که نه تنها بصورت خودبخودی بهبودی نیافته حتی ممکن است به تدریج در طول زمان وضعیت پیشرونده داشته باشد. گرچه نقش جراحی هنوز برجسته است، اما امروزه اقدامات درمانی غیر جراحی وسیع شامل درمان‌های اندووسکولار و استفاده از استنت‌های پوشش‌دار یا آمبولیزاسیون، درمان فشارنده یا تزریق ترومبین به گردن سودوآنوريسم تحت گاید سونو نیز در دسترس است.<sup>7,8</sup>

امروزه درمان‌های اندووسکولار و همچنین درمان‌های سونوگرافیک نسبت به درمان جراحی جایگاه برجسته‌تری را یافته‌اند. بخصوص استفاده از استنت در درمان سودوآنوريسم‌های فموروپوپليتته با کاهش مورتالیتی و



تصویر 2- سی تی آنژیوگرافی اندام تحتانی سودو آنوريسم در خلف زانو

### بحث و نتیجه‌گیری

شیوع آنوريسم کاذب برای شريان فمورال به عنوان شایعترین سودوآنوريسم و با توجه به افزایش روز افزون مداخلات عروقی تا 4/8% نیز ارزیابی می‌شود که برای شريان پوپليتته گرچه عدد دقیقی در دست نیست ولی شیوعی بسیار پایین تر برآورد می‌شود.<sup>2</sup> اهمیت آنوريسم‌های کاذب محيطی از یک طرف مربوط به علائم آن بخصوص درد و ایسکمی و نکروز پوستی و از طرفی بروز عوارض تهدید کننده‌ای مانند آمبولی دیستال و خونریزی می‌باشد. البته خونریزی مرتبط با آنوريسم‌های محيطی نسبت به آنوريسم‌های احشایی نادرتر می‌باشد<sup>3</sup> و علیرغم گزارش‌هایی از بروز سندروم کمپارتمان همراه با خونریزی سودوآنوريسم در اندام فوقانی و یا شريان فمورال، بروز این وضعیت به دنبال پارگی آنوريسم کاذب شريان پوپليتته تنها یک مورد گزارش گردیده است.<sup>4</sup> آنها است در جایی که عمده علائم به فرماساس پاتوفیزیولوژیک آنوريسم کاذب بدین ترتیب است که به دنبال آسیب پارشیل دیواره شريانی، خونریزی و هماتوم محدود کننده اطراف آسیب رخ می‌دهد. این هماتوم ممکن است کانالیزه شده و تشکیل یک کاویتی را بدهد که در خارج به دیواره کاذب التهابی و از داخل به محل آسیب شريانی محدود شده و از طریق این آسیب شريانی جریان خون توربولانت رفت و برگشتی به داخل این کاویتی برقرار می‌شود. بنابراین

گردید رزکسیون سگمان شریانی درگیر و بازسازی است.<sup>11</sup> به عنوان نتیجه‌گیری قابل ذکر است که نقطه نظر "پیشگیری بهتر از درمان است" در این مورد نیز مصداق دارد چرا که عدم غفلت در تشخیص و ترمیم به موقع آسیب شریانی در تروماهای نزدیک به عروق و یا مداخلات و جراحی‌های می‌تواند از مشکلات بعدی درمان سودوآنوریسم جلوگیری کند.

موربیدیتی همراه بوده است.<sup>9</sup> گرچه با توجه به محدودیت در موارد آن هنوز بخوبی از پروگنوز طولانی مدت آن اطلاعات دقیقی در دست نمی‌باشد.<sup>10</sup>

در مورد مطرح شده با توجه به بروز سندروم کمپارتمان ناشی از پاره شدن سودوآنوریسم انجام عمل جراحی در جهت حفظ اندام ضرورت مطلق داشت که تکنیک درمانی برای سودوآنوریسم نیز همانطور که اجرا

**Abstract:****A Case Report of Popliteal Artery Pseudoaneurysm Due to Penetrating Trauma**

*Shamekhi Amiri M. MD<sup>\*</sup>, Gorjizade A. MD<sup>\*\*</sup>, Kalbasi M. MD<sup>\*\*</sup>*

(Received: 9 April 2019      Accepted: 19 Aug 2019)

Pseudoaneurysm is one of the most important entities after partial arterial injuries due to trauma or surgical interventions especially in areas close to the main arteries. This can be restricted or associated with significant complications. In this article, we report a case of ruptured popliteal artery pseudoaneurysm along with compartment syndrome and acute limb ischemia in a 47-year-old man who underwent surgery.

***Key Words: Pseudoaneurysm, Popliteal Artery, Compartment Syndrome***

<sup>\*</sup> *Assistant Professor of General & Vascular Surgery, Babol University of Medical Sciences, Shahid Beheshti Hospital, Babol, Iran*

<sup>\*\*</sup> *General Surgeon, Babol University of Medical Sciences, Shahid Beheshti Hospital, Babol, Iran*

## References:

1. Schwartz LB, Clark ET, Gewertz BL. Anastomotic and other pseudoaneurysms. In: Rutherford RB, ed. *Vascular surgery*. 5<sup>th</sup> ed. Philadelphia, Pa: Saunders, 2000; 752-763.
2. Stone PA, Martinez M, Thompson SN, Masinter D, Campbell JE, Campbell Ii JR, AbuRahma AF. Ten-Year Experience of Vascular Surgeon Management of Iatrogenic Pseudoaneurysms: Do Anticoagulant and/or Antiplatelet Medications Matter? *Ann Vasc Surg*. 2016 Jan; 30: 45-51.
3. Abdelgabar A, d'Archambeau O, Maes J, Van den Brande F, Cools P, Rutsaert RR. Visceral artery pseudoaneurysms: two case reports and a review of the literature. *J Med Case Rep*. 2017; 11(1): 126.
4. Jahangir Sajjad, Andrew Coveney, Abubakr Ahmed, Gregory Fulton. An iatrogenic popliteal pseudoaneurysm masked under compartment syndrome of leg. *Journal of Surgical Case Reports*. 2014; 11, 116.
5. Regus S, Lang W. Rupture Risk and Etiology of Visceral Artery Aneurysms and Pseudoaneurysms: A Single-Center Experience. *Vasc Endovascular Surg*. 2016 Jan; 50(1): 10-5.
6. Mahmoud MZ, Al-Saadi M, Abuderman A, et al. "To-and-fro" waveform in the diagnosis of arterial pseudoaneurysms. *World J Radiol*. 2015; 7(5): 89-99.
7. Spinazzola A, Cireni L, Farina A. Ultrasound guided treatment of pseudoaneurysm caused by puncture of the common femoral artery. *J Ultrasound*. 2008; 11(3): 121-123.
8. Mohan B, Singal S, Bawa AS, Mahindra P, Yamin M. Endovascular management of traumatic pseudoaneurysm: Short & long term outcomes. *J Clin Orthop Trauma*. 2017; 8(3): 276-280.
9. Reijnen MM, de Rhoter W, Zeebregts CJ. Treatment of a symptomatic popliteal pseudoaneurysm using a stent-graft and ultrasound-guided evacuation of the haematoma. *Emerg Radiol*. 2009; 16: 167-169.
10. Vaidhyanath R, Blanshard KS. Case report: insertion of a covered stent for treatment of a popliteal artery pseudoaneurysm following total knee arthroplasty. *Br J Radiol*. 2003; 76: 195-198.
11. Lee SY, Lee SJ, Lee CS. Traumatic Popliteal Artery Pseudoaneurysm Developed during a Soccer Game. *Korean J Thorac Cardiovasc Surg*. 2011; 44(4): 298-300.