

## گزارش یک مورد دررفتگی مفصل کارپومتاکارپال انگشت شست

دکتر افشین طاهری اعظم\*، کورش شهرکی\*\*، ابوالفضل امامدادی\*\*،

بهنوش بهی\*\*، مریم مفرح نیا\*\*

### چکیده:

دررفتگی ناشی از ضربه مفصل کارپومتاکارپال [Carpometacarpal (CMC)] انگشت شست یک آسیب غیرشایع بوده و دررفتگی منفرد آن بیشتر نادر می‌باشد. تأخیر در تشخیص و درمان این نوع دررفتگی معمولاً با یک نتیجه نامطلوب به علاوه درد و کاهش قدرت انقباضی انگشت شست همراه خواهد بود، حتی می‌تواند با یک آرتروز تخریبی نیز همراه باشد. به همین دلیل باید دررفتگی CMC انگشت شست را به سرعت تشخیص داد و یک درمان مناسب آن جهت برگشت عملکرد طبیعی دست آسیب دیده شروع کرد.

در این گزارش موردی، ما یک مورد دررفتگی ناشی از ضربه مفصل کارپومتاکارپال انگشت شست در یک مرد ۱۷ ساله را مورد بررسی قرار داده‌ایم. بیمار به علت حادثه تصادف با موتور سیکلت دچار دررفتگی مفصل کارپومتاکارپال انگشت شست دست راست شده بود، که در معاینه، درد و حساسیت در لمس در ناحیه CMC انگشت شست به همراه مختصری تغییر شکل و تورم داشت. بعد از عمل جراحی جاندازی فوری، انگشت شست برای مدت ۶ هفته بی‌حرکت و ثابت شد و بعد از آن بیمار تحت برنامه بازتوانی قرار گرفت. پس از ۶ ماه، درد، بی‌ثباتی مفصل و محدودیت حرکت وجود نداشت.

### واژه‌های کلیدی: دررفتگی، مفصل کارپومتاکارپال، انگشت شست

### زمینه و هدف

اگر چه صدمات دست یکی از موارد شایع مشکلات ارتوپدی است، ولیکن دررفتگی مفصل کارپومتاکارپال [Carpometacarpal (CMC)] شایع نبوده و تنها در حدود یک درصد جراحات دست و مچ را شامل می‌شود.<sup>۱</sup> اصولاً در صورت عدم توجه، دررفتگی‌های مفصل کارپومتاکارپال به آسانی نادیده گرفته شده و تشخیص داده نمی‌شوند. این امر بیشتر در مواردی است که درد بیمار مهم تلقی نگردد و به خصوص در افرادی که با آسیب‌های متعدد

(Multi-Trauma) مراجعه می‌کنند و نزدیک به ۷۰٪ موارد دررفتگی CMC را شامل می‌شوند، رخ می‌دهد.<sup>۲</sup> این دررفتگی می‌تواند به سمت کف دست (Volar) و یا به سمت قسمت پشت دست (Dorsal) اتفاق بیافتد و امکان دارد با شکستگی استخوان‌های متاکارپ و یا کارپ همراه باشد.<sup>۲</sup> دررفتگی کارپومتاکارپال می‌تواند علتی برای به هم خوردگی قوس طولی و عرضی دست باشد و می‌تواند محور طبیعی انگشتان آسیب دیده را تغییر داده و علاوه بر آن باعث آسیب

نویسنده پاسخگو: ابوالفضل امامدادی

تلفن: ۰۵۴۱-۳۴۱۴۱۰۳

E-mail: ab.emamjadi@gmail.com

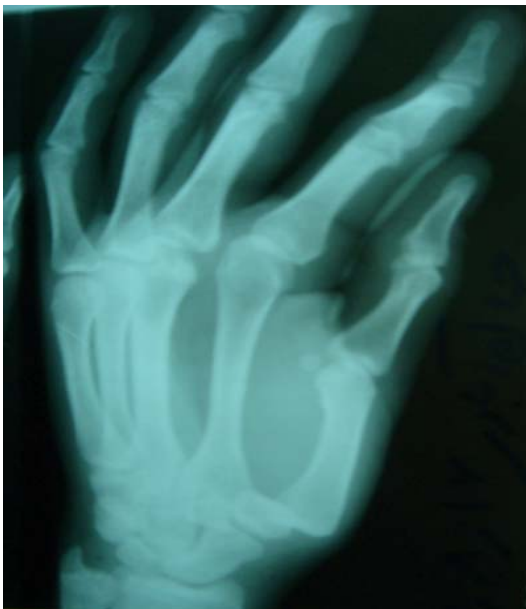\* استادیار گروه جراحی ارتوپدی، دانشگاه علوم پزشکی زاهدان، بیمارستان خاتم الانبیاء (ص)، بخش جراحی ارتوپدی

\*\* دانشجوی رشته پزشکی، دانشگاه علوم پزشکی زاهدان، بیمارستان علی ابن ابیطالب (ع)

تاریخ وصول: ۱۳۸۷/۰۹/۱۶

تاریخ پذیرش: ۱۳۸۷/۰۶/۰۵

دکتر افشین طاهری اعظم - گزارش یک مورد دررفتگی مفصل ...



تصویر ۱- گرافی ساده قدامی- خلفی (AP) از دست بیمار که نشان دهنده دررفتگی پستی I- CMC بود

دیدگی و خورده شدن قسمت ابتدایی (Proximal) انگشتان که در آن جابجائی سر متاکارپ اتفاق افتاده است، شود. همچنین در نتیجه انقباض، خم شدگی (Flexion) قسمت ابتدایی بین انگشتی نیز به وجود می آید.

تأخیر در تشخیص و درمان معمولاً با یک نتیجه نامطلوب که همراه با درد و کاهش قدرت انقباضی انگشتان است، خواهد بود، حتی می تواند با یک التهاب مفصل تخریبی نیز همراه باشد.<sup>۴</sup>

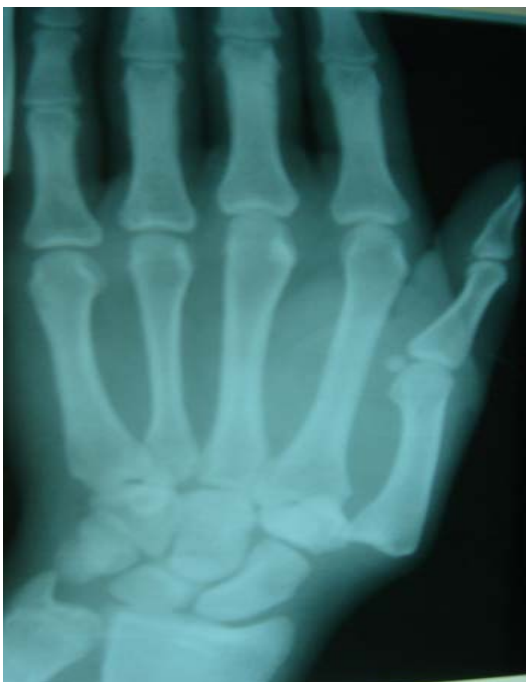
بیش از ۴۳٪ بیماران به صورت صدمه یک مفصل کارپومتاکارپال همراه با درد باقی مانده و عملکرد ناقص دست مراجعه می کنند. می توان با یک معالجه مناسب بیش از ۸۷٪ بیماران صدمه دیده کارپومتاکارپال را به عملکرد طبیعی خود برای کار کردن و انجام حرکات ورزشی با یک درد قابل چشم پوشی بازگرداند. به همین دلیل باید در رفتگی CMC به سرعت تشخیص داده شده و یک درمان مناسب را برای آن شروع کرد تا در نهایت دست آسیب دیده به عملکرد طبیعی خود بازگردد.<sup>۵</sup>

### گزارش مورد

بیمار آقای ۱۷ ساله ای است که به دنبال حادثه تصادف با موتورسیکلت دچار دررفتگی مفصل کارپومتاکارپال انگشت شست دست راست گردیده بود که در هنگام مراجعه به اورژانس، درد در ناحیه CMC به همراه مختصری تغییر شکل (Deformity) و تورم داشت، معاینه بالینی نیز تأیید کننده بود. در ادامه گرافی ساده که به صورت قدامی - خلفی [Anterior-Posterior (AP)] از دست بیمار گرفته شده بود تشخیص را تأیید می کرد و نشان دهنده دررفتگی پستی (Dorsal) مفصل کارپومتاکارپال انگشت شست بود (تصویر ۱).

بیمار بلافاصله به اتاق عمل انتقال یافت و با استفاده از تکنیک جاناندازی بسته (Closed Reduction) و بی حرکت ساختن به روش میله گذاری زیرجلدی [Percutaneous Pin (PCP)] مفصل ثابت شد.

با پیگیری ۶ ماه بعد از عمل جراحی و خروج میله ها، بیمار هیچگونه ناپایداری و درد در مفصل CMC و همچنین محدودیت حرکت از نظر خم کردن (Flexion) و باز کردن (Extension) انگشتان نداشت و فعالیت های روزمره را بدون اشکال انجام می داد.



تصویر ۲ - گرافی ساده طرفی (Lateral) از دست بیمار که نشان دهنده دررفتگی پستی I- CMC بود

به همراه شکستگی - دررفتگی کارپومتاکارپال چهار انگشت دیگر همان دست گزارش شده بود.<sup>۳</sup>

از نظر تشریحی اولین مفصل کارپومتاکارپال به مانند یک مفصل زینی شکل است.<sup>۱۲</sup> ایتن (Eaton) و لیتزر (Litter) در توصیف خود برای CMC انگشت شست بیان می‌کنند که مفصل به صورت ۲ محور عمود بر هم و متقابل قرار دارد و این آرایش فضایی باعث می‌شود که یک مکانیسم درون محدود کننده، دامنه حرکت انگشت را محدود کند.<sup>۱۲</sup>

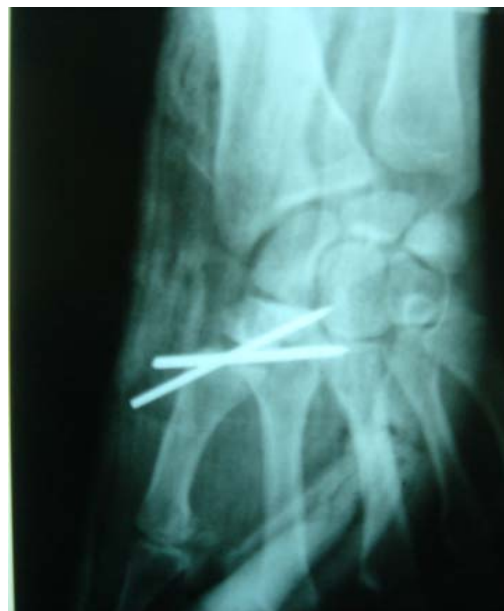همچنین لیتزر ذکر می‌کند که کلید نگهدارنده و پایداری مفصل توسط رباط کف دست تأمین می‌گردد که رباط مایل نیز در این امر دخالت دارد و لیکن رباط‌های پشت دست نگهدارنده‌های ضعیف‌تری نسبت به رباط‌های کف دستی و مایل هستند و در پایداری مفصل شرکت نمی‌کنند و از جابجائی به طرف پشت دست نیز ممانعت نمی‌کنند.<sup>۱۳</sup> ضعیف‌ترین قسمت کپسول قسمت رادیال آن است و این منطقه مشخصاً در بین رباط‌های پشت دست و کف دست قرار دارد و فاقد حمایت رباطی است.<sup>۱۳</sup>

گرین (Green) و همکارانش پیشنهاد کردند که آسیب این مفصل به علت نیرویی است که بر محور طولی متاکارپال اول وارد می‌شود و هر کدام می‌تواند یک خم شدگی خفیف را به وجود آورده و در نهایت به علت دررفتگی پایه متاکارپال در سمت پشتی - رادیال (Dorso-Radial) باشد.<sup>۱۳</sup>

سوپیناسیون انگشت شست یک علامت مهم برای تشخیص مکانیسم آسیب است. در رفتگی CMC به تنهایی و بدون هیچگونه شکستگی یک آسیب نادر است. جاناندازی بسته روش آسان درمان بوده و لیکن دارای پایداری کمی می‌باشد. برای درمان این نوع دررفتگی، ثابت سازی (Fixation) در هایپر پروناسیون با میله گذاری برای ۶ هفته توصیه می‌گردد.<sup>۱۳</sup>

کوستاگلیولا (Costagliola) و همکارانش، ۵ روش مختلف را برای این بیماران با جاناندازی ناپایدار پیشنهاد کردند: ۱- کپسولورافی، ۲) ثابت کردن داخلی با استفاده از Kirschner Wire (K.W)، ۳) تکنیک Tenodesis، ۴) برداشتن استخوان تراپزیوم و قسمت ابتدایی متاکارپال اول، ۵) آرترودز (Arthrodesis) تراپزیوم و متاکارپال اول.<sup>۱۴</sup>

Foucher دو روش جراحی را پیشنهاد می‌کند که یکی میله‌گذاری دوتایی و تحت کشش قراردادن مایل است و روش دیگر جاناندازی کامل مفصل است.<sup>۱۵</sup> همچنین Eaton و همکارانش بازسازی رباط را در موارد ناپایداری مزمن پیشنهاد



تصویر ۳ - بی حرکت ساختن به روش میله گذاری زیرجلدی (PCP)

## بحث

به طور کلی همان طور که اشاره شد، دررفتگی مفصل کارپومتاکارپال انگشت شست غیرشایع است، در مورد گزارش شده ما، بیمار به دنبال یک سانحه موتورسیکلت [Motorcycle Accident (MA)] دچار دررفتگی پشتی کارپومتاکارپال انگشت شست شده بود.

باید توجه داشت که در بررسی متون انجام شده درباره این مورد نادر، تنها ۱۴ مورد گزارش شده وجود داشت.<sup>۳،۴،۶-۱۱</sup> در موارد گزارش شده ۷ مورد دررفتگی کامل و منفرد کارپومتاکارپال انگشت شست وجود داشت،<sup>۶-۸،۱۰</sup> که یک مورد آن دررفتگی ناشی از ضربه انگشت شست دست چپ بود.<sup>۷</sup> یک مورد نیز دررفتگی کارپومتاکارپال انگشت شست به همراه شکستگی عرضی (Horizontal) و منفرد استخوان تراپزیوم (Trapezium) میچ همان دست گزارش شده بود.<sup>۱۱</sup> همچنین ۴ مورد دررفتگی همزمان کارپومتاکارپال، متاکارپوفالانژیال، دررفتگی کامل و منفرد متاکارپال انگشت شست وجود داشت.<sup>۹،۱۳</sup> یک مورد هم دررفتگی کارپومتاکارپال انگشت شست به همراه دررفتگی دورسال متاکارپوفالانژیال همان انگشت شست تحت عنوان دررفتگی / شکستگی همزمان بنت (Simultaneous Bennett's Fracture/Dislocation) معرفی شده بود.<sup>۴</sup> یک مورد دررفتگی کارپومتاکارپال انگشت شست

دکتر افشین طاهری اعظم - گزارش یک مورد دررفتگی مفصل ...

کاربری رادیالیسی (Flexor Carpiradialis Weavs) استفاده شده بود. در این روش عوارض به نسبت روش قبلی کاهش پیدا کرده بود و از نظر عملکرد طولانی مدت نتایج قابل قبول بوده است.<sup>۱۸</sup>

بیمار مورد بحث نیز به روش جاناندازی بسته و ثابت کردن به روش PCP تحت درمان قرار گرفت، که بعد از مدت ۶ هفته میله‌ها خارج گردیدند و به دنبال پیگیری‌های انجام شده و مراجعه بیمار در مدت ۶ ماه، عملکرد مفصل قابل قبول بوده و هیچ محدودیت حرکتی و ناپایداری مشاهده نگردید.

#### نتیجه‌گیری

می‌توان با یک تشخیص و معالجه و استفاده از یک تکنیک جراحی مناسب بیماران صدمه دیده کارپومتاکارپال را به عملکرد طبیعی خود بازگرداند.

#### تقدیر و تشکر

نویسندگان این مقاله از کلیه همکاران و کارکنان اتاق عمل و بخش ارتوپدی بیمارستان خاتم الانبیاء (ص) زاهدان؛ و از مسئولین مرکز تحقیق و توسعه بالینی و کمیته تحقیقات دانشجویی دانشگاه علوم پزشکی زاهدان تشکر و قدردانی می‌نمایند.

می‌کنند، اما روش آنها در مورد صدمات حاد کاربرد بیشتری دارد.<sup>۱۲</sup>

Shah و همکارانش روش جاناندازی باز و ثابت کردن داخلی با K.W را برای ۲ مورد از بیماران به کار بردند که در مورد یکی از بیماران بصورت جاناندازی باز بدون ثابت کردن داخلی و دیگری به روش ثابت کردن با K.W به طریق زیرجلدی بوده است.<sup>۱۱</sup>

Peqaignot و همکارانش از روش ترمیم و بازسازی و اصلاح رباط اطراف مفصل برای درمان ۱۳ مورد آسیب دیدگی حاد و ۲ مورد ناپایداری مزمن استفاده کردند.<sup>۱۶</sup>

Sedel از ۲ سیم K.W به صورت موازی برای درمان ۲ بیمار استفاده کرد.<sup>۱۷</sup> دو مطالعه هم گروهی که توسط Simonian و همکارانش انجام گرفته است، بدین صورت گزارش شده:

گروه اول ۸ بیمار درمان شده با روش جاناندازی بسته و میله‌گذاری بوده است. در گروه اول متأسفانه ۴ بیمار نیاز به جراحی مجدد برای ناپایداری مفصلی که وجود داشت پیدا کردند و یا اینکه دچار التهاب مفصل تخریبی شده بودند.

گروه دوم این مطالعه ۹ بیمار بودند که به سرعت تحت درمان بازسازی رباط قرار گرفتند (به طور متوسط ۷ روز بعد از حادثه) و از تکنیک جاناندازی باز به روش ویوهای خم کننده

**Abstract:**

## **Report of a Case of the Thumb Carpometacarpal Joint Dislocation**

*Taheri Azam A. MD<sup>\*</sup>, Shahraki K.<sup>\*\*</sup>, Emamdadi A.<sup>\*\*</sup>, Behi B.<sup>\*\*</sup>, Mofarahnia M.<sup>\*\*</sup>*

(Received: 6 Dec 2008      Accepted: 27 August 2009)

The dislocation of the thumb carpometacarpal (CMC) joint is a rare injury, and dislocation is even more uncommon. Delay in diagnosis and treatment of this type of dislocation usually will be accompanied with unfavorable result there with pain and decline of contraction force of thumb, and even it might be accompanied with erosive arthritis. Therefore, the dislocation of the thumb CMC must be diagnosed quickly and have a suitable remedy for its coming back to normal function of injured hand.

In this case-report, we surveyed a case of traumatic dislocation of the carpometacarpal joint of the thumb in seventeen-years-old male. The patient had carpometacarpal dislocation of the thumb of right hand that in due to a motorcycle accident, and had pain in the physical exam and had tenderness in thumb CMC therewith somewhat deformity and swelling. After surgery the thumb was immobilized for six weeks and after which he was enrolled into a rehabilitation program. There was no pain, joint instability and restriction range of motion at the end of six months.

***Key Words: Dislocation, Carpometacarpal joint, Thumb***

*\* Assistant Professor of Orthopedic Surgery, Zahedan University of Medical Sciences and Health Services, Khatam Al-Anbia Hospital, Zahedan, Iran*

*\*\* Medical Student, Zahedan University of Medical Sciences and Health Services, Ali Ebn-e Abitaleb Hospital, Zahedan, Iran*

## References:

1. Dobyns JH, Linschield RL, Cooney WP III. Fractures and dislocation of the wrist and hand, then and now. *J Hand Surg* 1983; 8: 687-90.
2. Tabib W, Sayegh S. Simultaneous dislocation of the metacarpophalangeal and interphalangeal joints of the thumb. *Scand J Plast Reconstr Surg* 2002; 36: 376-8.
3. Drosos GI, Kayias EH, Tsioros K. "Floating thumb metacarpal" or complete dislocation of the thumb metacarpal: a case report and review of the literature. *Injury Int J Care Injured* 2004; 35: 544-7.
4. Jari S, Waseem M, Srinivasan MS. Simultaneous Bennett's fracture and metacarpophalangeal dislocation of the same thumb in a soccer player: a case report. *Br J Sports Med* 2000; 34: 463-4.
5. Shih K, Tsai W, Wu CH et al. Simultaneous Dislocation of the Carpometacarpal and Metacarpophalangeal Joints of the Thumb in a Motorcyclist. *J Formos Med Assoc* 2006; 105(8): 670-673.
6. Shah J, Pattel M. Dislocation of the carpometacarpal joint of the thumb. *Clin Orthop* 1983; 75: 166-9.
7. Chen VT. Isolated dislocation of the carpometacarpal joint of the thumb. *J Hand Surgery* 1987; 12 (2-British and European Vol.): 246-51.
8. Jakobsen CW, Elberg JJ. Isolated carpometacarpal dislocation of the thumb. Case report. *Scand J Plast Reconstr Surg Hand Surg*. 1988; 22(2): 185-6.
9. Kao-Shang SHIH, Wun-Fu TSAI, Chun-Jen WU, Chaitanya MUDGAL. Simultaneous dislocation of the carpometacarpal and metacarpophalangeal joints of the thumb in a motorcyclist. *J Formosan Med Association* 2006; 105(8): 670-73.
10. Kural C, Malkoc M, Ugras AA, et al. isolated carpometacarpal dislocation of the thumb: a case report. *Acta Orthop Traumatol Turc*. 2002; 36(5): 446-8.
11. Garavaglia G, Bianchi S, Della Santa D, Fusetti C. Trans-trapezium carpo-metacarpal dislocation of the thumb. *Arch Orthop Trauma Surg* 2004 Feb; 124: 67-8.
12. Eaton RG, Littler JW. Ligament reconstruction for the painful thumb carpometacarpal joint. *J Bone Joint Surg Am* 1973; 55: 1655-66.
13. Green DP, Rowland SA. Fractures and dislocations of the hand. In: Rockwood CA, Green DP, eds. *Fractures in adults*. Vol 1. Philadelphia, PA: Lippincott-Raven, 1996: 719-23.
14. Costagliola M, Micheau Ph, Mansat Ch, Lagrot F. Les luxations carpo-metacarpiennes. *Ann Chir* 1966; 20: 1466-81
15. Foucher G. Les traumatismes de l'articulation trapezometacarpienne. *Ann Chir Main* 1982; 2: 168-79.
16. Pequignot JP, Giordano P, Boatier C, Allieu Y. Luxation traumatique de la trapezo-metacarpienne. *Ann Chir Main* 1988; 7: 14-24.
17. Sedel L. Les luxations carpo-metacarpiennes. *Ann Chir* 1975; 29: 481-9.
18. Simonian PT, Trumble TE. Traumatic dislocation of the thumb carpometacarpal joint: early ligament reconstruction versus closed reduction and pinning. *J Hand Surg Am* 1996; 21: 802-6.