

مقایسه ترمیم عصب در روش‌های انتها به انتها، انتها به کنار با ایجاد دریچه و انتها به کنار بدون ایجاد دریچه در اندام تحتانی موش

دکتر کمال سید فروتن*، دکتر حسین صالحی**، دکتر کوروش منصوری***، دکتر مهرداد بختیاری****
حمید ابوطالب*****، دکتر سپهر پدram*****

چکیده:

زمینه و هدف: علیرغم مطالعات متعدد در ترمیم عصب به روش انتها به کنار (End-to-side)، نتایج بسیار متناقض می‌باشد. علت توجه به این روش در چند نکته اساسی نهفته است: اولاً در مواردی که جراح به علت عدم دسترسی به اعصاب اصلی انتخاب دیگری ندارد، این روش بسیار راه‌گشا است. ثانیاً در این روش به عصب دهنده معمولاً آسیبی از نظر عملکردی وارد نمی‌شود و ثالثاً این روش در مقایسه با روش‌های کلاسیک بسیار ساده است و نیاز به وقت و تشریح بدنی کمی دارد. در بسیاری از مطالعات فقط به بررسی نتایج با روش‌های پاراکلینیک و یا یافته‌های کلینیک توجه شده است. به نظر می‌رسد مطالعه‌ای که در آن بررسی نتایج پاراکلینیک و کلینیک با هم در نظر گرفته شود، مفید و ضروری است و این مطالعه در این راستا طراحی شده است.

مواد و روش‌ها: در این مطالعه ۴۰ موش بطور تصادفی به چهار گروه ده تایی تقسیم شدند:

- ۱- گروه اول: عصب پرونتال در اندام تحتانی چپ در قسمت انتهایی ران قطع و به داخل عضله ادوکتور بخیه شد (کنترل).
- ۲- گروه دوم: عصب پرونتال در اندام تحتانی چپ در قسمت انتهایی ران قطع و به روش انتها به انتها ترمیم شد (آناستوموز انتها به انتها).
- ۳- گروه سوم: عصب پرونتال در اندام تحتانی چپ در قسمت انتهایی ران قطع و به روش انتها به کنار به عصب تیبیال پیوند شد ولی اپی‌نوریوم روی تیبیال باز شد (آناستوموز انتها به کنار یا دریچه).
- ۴- گروه چهارم: عصب پرونتال در اندام تحتانی چپ در قسمت انتهایی ران قطع و به روش انتها به کنار به عصب تیبیال پیوند شد، ولی اپی‌نوریوم روی تیبیال باز نشد (آناستوموز انتها به کنار بدون ایجاد دریچه).

در هر گروه ۱۰ موش در نظر گرفته شد. ۱ و ۸ و ۱۶ هفته پس از عمل جراحی فوت پرینت از تمام موش‌ها گرفته شد و معیارهای عملکردی PFI و غیرعملکردی بررسی شد و نتایج با هم مقایسه شد. داده‌های حاصل از بررسی شمارش آکسونی با استفاده از آزمون آماری Paired Sample T-test و One Way ANOVA مورد بررسی قرار گرفتند و از آزمون پست‌هاک Tukey جهت تأیید نتایج استفاده شد و داده‌های حاصل از بررسی SFI با استفاده از آزمون داده‌های تکراری مورد بررسی قرار گرفتند و از آزمون دانت نیز جهت تأیید داده‌ها استفاده شد.

یافته‌ها: در همه گروه‌های تجربی (گروه‌های ۲، ۳، ۴) بهبود عملکرد حرکتی (PFI) در هفته ۸ و ۱۶ پس از جراحی از نظر آماری معنادار نبود ($P > 0/05$) ولی در مطالعات بافت شناسی شمارش آکسونی در گروه انتها به کنار با ایجاد دریچه بهتر از سایر گروه‌ها بود ($P < 0/05$).

نتیجه‌گیری: با توجه به یافته‌های این مطالعه مؤلفان معتقدند روش ترمیم انتها به کنار باعث ترمیم عصب و رشد آکسون‌ها همچنین بهبود عملکرد قابل مقایسه با روش کلاسیک انتها به انتها در موش می‌شود. ولی با توجه به اینکه اندازه و قطر اعصاب و همچنین عضلاتی که بایستی عصب‌گیری شوند. در انسان‌ها خیلی بزرگتر از موش هستند و ممکن است نتایج ترمیم عصب خصوصاً نتایج عملکردی متفاوت باشند. پیشنهاد می‌شود برای تعمیم یافته‌های فوق مطالعه‌ای تجربی در یک مدل حیوانی بزرگتر مثل میمون، مطالعه مشابه تکرار شود.

واژه‌های کلیدی: آناستوموز انتها به انتها، آناستوموز انتها به کنار، عصب، بهبود عملکرد حرکتی، بررسی بافت شناسی

نویسنده پاسخگو: دکتر حسین صالحی

تلفن: ۸۸۷۲۹۵۶۲

Email: dr_hosseinsalehi@Yahoo.com

* دانشیار گروه جراحی ترمیمی و پلاستیک، دانشگاه علوم پزشکی ایران، بیمارستان حضرت فاطمه (س)

** دستیار گروه جراحی ترمیمی و پلاستیک، دانشگاه علوم پزشکی ایران، بیمارستان حضرت فاطمه (س)

*** استادیار گروه طب فیزیکی و توانبخشی، دانشگاه علوم پزشکی ایران، بیمارستان حضرت فاطمه (س)

**** استادیار گروه آناتومی، دانشگاه علوم پزشکی ایران، بیمارستان حضرت فاطمه (س)

***** مربی آناتومی، دانشگاه علوم پزشکی ایران، بیمارستان حضرت فاطمه (س)

***** استادیار گروه دامپزشکی، دانشگاه علوم پزشکی ایران، بیمارستان حضرت فاطمه (س)

تاریخ وصول: ۱۳۸۹/۰۱/۲۱

تاریخ پذیرش: ۱۳۸۹/۰۶/۰۱

زمینه و هدف

به ترمیم اعصاب زیادی خواهد بود. ثانیاً در این روش به رشته و تنه عصب دهنده معمولاً آسیبی از نظر عملکردی تحمیل نمی‌شود و ثالثاً این روش در مقایسه با روش‌های کلاسیک بسیار ساده و نیاز به وقت و تشریح بدنی کمی دارد. علیرغم مزایای فراوان این روش، نتایج گزارش شده در مطالعات مختلف با استفاده از این روش متناقض می‌باشد و در بسیاری از مطالعات فقط به بررسی نتایج با روش‌های پاراکلینیک و یا یافته‌های کلینیکی تنها، توجه شده است. علاوه بر این همیشه نتایج مطالعات کلینیکی و یافته‌های پاراکلینیکی با هم همخوانی ندارند. به نظر می‌رسد مطالعه‌ای که در آن بررسی نتایج پاراکلینیکی و کلینیکی با هم در نظر گرفته شود، مفید و ضروری است و مطالعه حاضر در این راستا طراحی شد.

مواد و روش‌ها

تمام مراحل مطالعه و مراقبت‌های حیوانات با تأیید کمیته اخلاق و مراقبت از حیوانات دانشگاه علوم پزشکی ایران انجام شد. در این مطالعه از ۴۰ موش نر با سن ۸-۱۲ هفته و وزن ۲۰۰-۲۵۰ گرم استفاده شد. تمام حیوانات در قفس‌های جداگانه نگهداری شدند و آب و غذا در اختیار حیوانات قرار گرفت. دمای نگهداری حیوانات ۲۱ درجه سانتیگراد در نظر گرفته شد. موش‌ها به روش آسپتیک و با بیهوشی عمومی با استفاده از کتامین ۱۰ درصد و زایلوزین ۲ درصد از طریق داخل پریتوان تحت عمل جراحی قرار گرفتند. برای رسیدن به عصب سیاتیک چپ پس از آماده‌سازی قسمت جانبی پا، پس از برش پوست و بریدن عضله تنسور فاسیال، عصب فاشیای عضلات گلوئوتال سطحی و گلوئوتال میانی، عصب سیاتیک در معرض دید قرار گرفت. عصب سیاتیک و سه شاخه اصلی آن نمایان شدند. عصب پروئوتال ۱ سانتی‌متر پایین‌تر از محل جدا شدن آن از عصب سیاتیک قطع شد و موش‌ها به صورت تصادفی در چهار گروه ده‌تایی قرار گرفتند.

- ۱- گروه اول: عصب پروئوتال در اندام تحتانی چپ در قسمت انتهایی ران قطع و به داخل عضله ادوکتور بخیه شد (کنترل).
- ۲- گروه دوم: عصب پروئوتال در اندام تحتانی چپ در قسمت انتهایی ران قطع و به روش انتها به انتها ترمیم شد (آناستوموز انتها به انتها).

ترمیم عصب به روش انتها به کنار (End to Side) در اوایل قرن بیستم به عرصه علم معرفی شد.^۱ در آن هنگام از این روش برای اسپاسم و فلج عصب فاشیال استفاده شد. در این تکنیک انتهای عصب آسیب دیده به کنار عصب دهنده بخیه می‌شود، بدون اینکه عملکرد عصب دهنده دچار اختلاف شود ولی تلاش‌های اولیه در جهت استفاده بالینی و عملکردی از جوانه زدن عصب در این روش ترمیم ناکام ماند و روش ترمیم فوق به فراموشی سپرده شد.^۲ با بهبود دانش نورویولوژی و ظهور روش‌های میکروسرجری نیم قرن بعد این روش دوباره احیا شد و تجربیات بالینی و آزمایشگاهی به نفع این روش ترمیمی گزارش شد.^۳

در سال ۲۰۰۰ Pietro G^۴ در ۲۴ خرگوش، عصب عضله رکتوس فموریس را قطع کردند و به عصب عضله واستوس مدیالیس به روش انتها به کنار پیوند زدند و عملکرد عضله برگشت. Kanje^۵ و همکارانش در سال ۲۰۰۰ و Yamauchi^۶ در سال ۲۰۰۰ و همچنین Hayashi^۷ در سال ۲۰۰۴ پس از ترمیم عصب به روش انتها به کنار در مطالعات تجربی بر روی موش، جوانه زدن رشته‌های عصبی را تأیید کردند. در سال ۲۰۰۵ Bontioti^۸ و همکارانش از یک عصب به عنوان دهنده برای دو عصب به روش انتها به کنار استفاده کردند و نتیجه گرفتند که حتی از یک عصب دهنده می‌توان برای ترمیم دو عصب به روش انتها به کنار استفاده کرد. Schmid Hummer^۹ و همکارانش در سال ۲۰۰۵ در ۷ میمون عصب مدین را قطع کردند و به شاخه حرکتی عصب اولنار به روش انتها به کنار پیوند زدند، میمون‌ها قادر به Apposition شدند. Francios^{۱۰} و همکاران در سال ۱۹۹۸ نوروتیزاسیون عصب موسکولوکوتانیوس را از عصب اولنار به روش انتها به کنار انجام دادند و نتایج قابل قبولی گرفتند. در سال ۲۰۰۴ Pienaar^{۱۱} و همکارانش با استفاده از روش انتها به کنار ۲۰ نفر را تحت عمل جراحی قرار دادند، پس از ۱۶ ماه نتایج ترمیم خوب نبود و این روش را کنار گذاشتند. ژیلبرت^{۱۲} و همکارانش در سال ۲۰۰۷ روش انتها به کنار در ترمیم شبکه براکیال اطفال را بررسی کردند و نتایج خوبی نگرفتند و این روش را به عنوان روش استاندارد توصیه نکردند.

اهمیت روش انتها به کنار در عصب از این واقعیت سرچشمه می‌گیرد که اولاً در مواردی که جراح به علت عدم دسترسی به اعصاب اصلی انتخاب دیگری ندارد، این روش بسیار راه‌گشا است و جراح با استفاده از یک تنه عصبی قادر

• روش‌های آماری

داده‌های به دست آمده از شمارش اکسونی در این پژوهش توسط آزمون آماری One Way ANOVA و Paired Sample T-test مورد ارزیابی قرار گرفتند و برای تأیید آنها از آزمون تعقیبی Tukey استفاده شد. نتایج به دست آمده بر اساس میانگین \pm انحراف معیار می‌باشد. مقدار احتمال کمتر از ۰/۰۵ از نظر آماری معنی‌دار در نظر گرفته شد، همچنین نتایج حاصل از بررسی PFI توسط آزمون تحلیل داده‌ای تکراری مورد ارزیابی قرار گرفت و برای تأیید آن از آزمون دانت استفاده شد.

یافته‌ها

• بررسی عملکرد حرکتی PFI

بر اساس تجزیه آماری PFI با استفاده از آزمون تحلیل داده‌های تکراری هیچ اختلاف آماری در گروه کنترل، بین هفته‌های اول ($PFI = 50/262 \pm 11/837$)، هشتم ($PFI = 47/494 \pm 15/93$) و شانزدهم دیده نشد. ($P = 0/74$)

در گروه آناستوموز انتها به انتها، اختلاف آماری معنی‌داری بین PFI در هفته اول ($PFI = 53/628 \pm 18/606$)، در مقایسه با هفته هشتم ($PFI = 13/78 \pm 8/298$) و شانزدهم ($PFI = 11/644 \pm 8/777$) وجود داشت ($P = 0/03$) ولی هیچ اختلاف معنی‌داری بین هفته هشتم و شانزدهم وجود نداشت ($P = 0/35$).

در گروه آناستوموز انتها به کنار با ایجاد دریچه، اختلاف آماری معنی‌داری بین PFI در هفته اول ($PFI = 45/865 \pm 9/586$)، در مقایسه با هفته هشتم ($PFI = 26/56 \pm 8/036$) و شانزدهم ($PFI = 16/71 \pm 8/718$) وجود داشت ($P = 0/02$) و همچنین اختلاف معنی‌داری بین هفته هشتم و شانزدهم وجود داشت ($P = 0/035$).

در گروه آناستوموز انتها به کنار بدون دریچه، اختلاف آماری معنی‌داری بین PFI در هفته اول ($SFI = 42/666 \pm 16/232$)، در مقایسه با هفته هشتم ($PFI = 8/893$) و شانزدهم ($PFI = 25/349 \pm 24/401 \pm 12/606$) وجود داشت ($P = 0/074$) ولی هیچ اختلاف معنی‌داری بین هفته هشتم و شانزدهم وجود نداشت ($P = 0/35$).

۳- گروه سوم: عصب پروئثال در اندام تحتانی چپ در قسمت انتهایی ران قطع و به روش انتها به کنار به عصب تیبیال پیوند شد ولی اپی‌نوریوم روی تیبیال باز شد (آناستوموز انتها به کنار با دریچه)

۴- گروه چهارم: عصب پروئثال در اندام تحتانی چپ در قسمت انتهایی ران قطع و به روش انتها به کنار به عصب تیبیال پیوند شد ولی اپی‌نوریوم روی تیبیال باز نشد (آناستوموز انتها به کنار بدون ایجاد دریچه).

پس از انجام عمل جراحی، فاشیای دو عضله گلوئثال سطحی و گلوئثال میانی با نخ قابل جذب دکسون (Dexon) بخیه شد و سپس پوست با نخ سیلک ۴/۰ بسته شد.

• بررسی مقیاس عملکرد عصب پروئثال (PFI Score) برای بررسی بهبود عملکرد حرکتی، فوت پرینت (Foot Print [PFI]) در هفته‌های ۱، ۸، ۱۶ پس از جراحی انجام و بررسی شد. بدین منظور پس از آغشته کردن پای حیوان به جوهر، درون دالان باریکی قرار گرفتند. با حرکت حیوان به سمت انتهای دالان جای پا روی کاغذ قرار گرفته و ثبت شد. برای محاسبه پارامترهای زیر اندازه‌گیری شد.

۱- PL (Print Length) فاصله از پاشنه تا انگشت سوم

۲- TS (Toe Spread) فاصله بین اولین تا پنجمین انگشت

۳- ITS (Intermediate Toe Spread) فاصله انگشت دوم تا

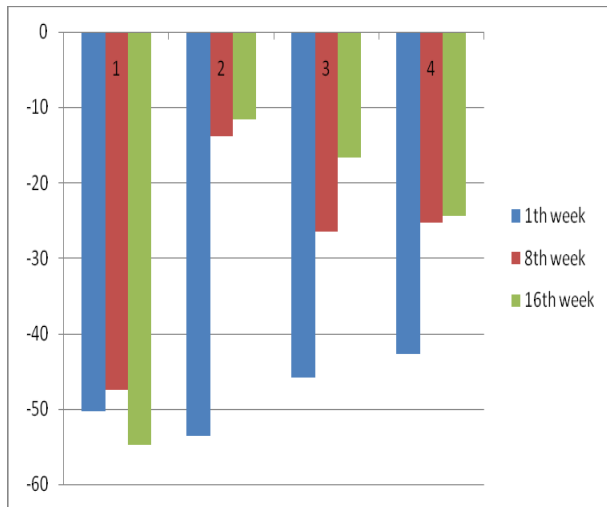
همه این پارامترها از پای چپ (EPL, ETS, EITS) و همچنین از پای راست (NPL, NTS, NITS) استخراج شدند و سپس با استفاده از فرمول Bain^{۱۱} و همکارانش PFI محاسبه و مورد مقایسه قرار گرفت.

$$PFI = -38.8 (EPL-NPL) / NPL + 109.5 (ETS-NTS) / NTS + 13.3 (EIT-NIT) / NIT - 8.8$$

• بررسی بافت شناسی

برای بررسی یافته‌های بافتی، نمونه‌های بافتی از یک سانتیمتر پایین‌تر از محل آناستوموز عصب پروئثال به عصب تیبیال در هفته ۱۶ پس از عمل جراحی گرفته شد و سپس نمونه‌ها با پارافورمالدئید ۴٪ فیکس و با تتراکسید ۱ درصد رنگ آمیزی شدند. سپس نمونه‌ها مجدداً با تولوئیدین بلو رنگ شدند و با میکروسکوپ نوری بررسی شدند. بهترین نمونه انتخاب و شمارش اکسونی انجام شد (Olympus AX 70. Japan)^{۱۱}.

میانگین مقیاس PFI در تمامی گروه‌های مورد مطالعه در فاصله زمانی ۱، ۸ و ۱۶ هفته بعد از جراحی



نمودار ۱ - نمودار میانگین مقیاس PFI، ۱، ۸ و ۱۶ هفته بعد از جراحی در گروه‌های مورد مطالعه

با توجه به نتایج آزمون آماری، شمارش اکسون‌ها در گروه کنترل (۰) با گروه انتها به انتها (۸۱/۱۲۲) و با گروه انتها به کنار با دریچه (۱۵۶/۴۲۵) و با گروه انتها به کنار بدون دریچه (۱۰۶/۵۵۵) تفاوت آماری معنی‌داری دارد ($P=0.000$).

همچنین شمارش اکسون‌ها در گروه انتها به انتها (۸۱/۱۱۲) با گروه انتها به کنار با دریچه (۱۵۶/۴۲۵) تفاوت آماری معنی‌داری را نشان می‌دهد ($P=0.000$). در گروه انتها به انتها (۸۱/۱۱۲) با گروه انتها به انتها بدون دریچه (۱۰۶/۵۵۵) تفاوت آماری معنی‌داری را نشان می‌دهد ($P=0.002$).

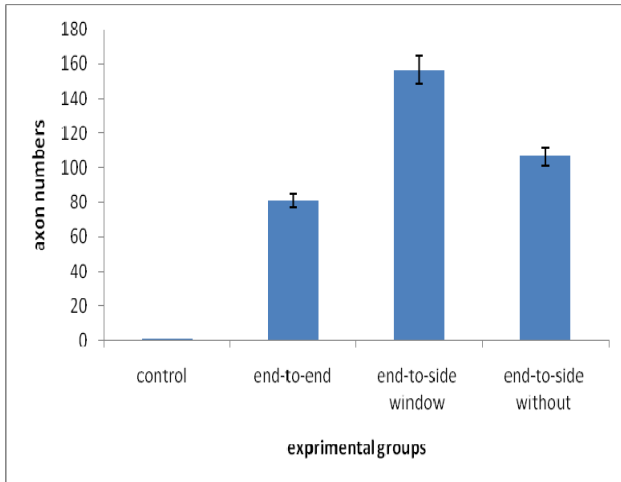
بین گروه انتها به کنار با دریچه (۱۵۶/۴۲۵) و گروه انتها به کنار بدون دریچه (۱۰۶/۵۵۵) تفاوت آماری معنی‌داری دیده می‌شود ($P=0.004$).

بر اساس آنالیز آماری بین همه گروه‌ها در هفته‌های هشتم و شانزدهم بعد از جراحی اختلاف آماری معنی‌داری بین گروه کنترل و گروه‌های اصلی تحقیق (انتها به انتها، انتها به کنار با دریچه و انتها به کنار بدون دریچه) وجود داشت. همچنین اختلاف آماری معنی‌داری بین گروه انتها به انتها و گروه انتها به کنار با دریچه بعد از هفته هشتم وجود داشت ($P=0.02$), ولی هیچ اختلاف معنی‌داری بین این گروه‌ها در هفته شانزدهم وجود نداشت ($P=0.074$).

بر اساس آنالیز آماری اختلاف معنی‌داری بین گروه انتها به انتها و گروه انتها به کنار بدون دریچه در هفته هشتم و شانزدهم پس از جراحی وجود داشت ($P=0.01$) و همچنین هیچ اختلاف معنی‌داری بین گروه انتها به کنار با دریچه و گروه انتها به کنار بدون دریچه در هفته هشتم و شانزدهم پس از جراحی وجود نداشت ($P=0.38$).

جدول ۱ - میانگین مقیاس عملکرد عصب پروتال (PFI)، ۱، ۸ و ۱۶ هفته بعد از جراحی

گروه‌ها	هفته ۱	هفته ۸	هفته ۱۶
کنترل	$-50/262 \pm 11/137$	$17/206$	$18/259$
انتها به انتها	$-53/628 \pm 18/606$	$2 \pm 8/298$	$-54/765 \pm$
انتها به کنار	$-45/865 \pm 9/586$	$-26/563 \pm 8/036$	$16/711 \pm 8/718$
با دریچه	-	$-13/78$	-
انتها به کنار	$-42/666 \pm 16/232$	$8/893$	$40/1 \pm 12/606$
بدون دریچه	$-25/349 \pm$	-24	-



نمودار ۲- میانگین تعداد آکسون در گروه‌های آزمایشی ۱۶ هفته پس از جراحی

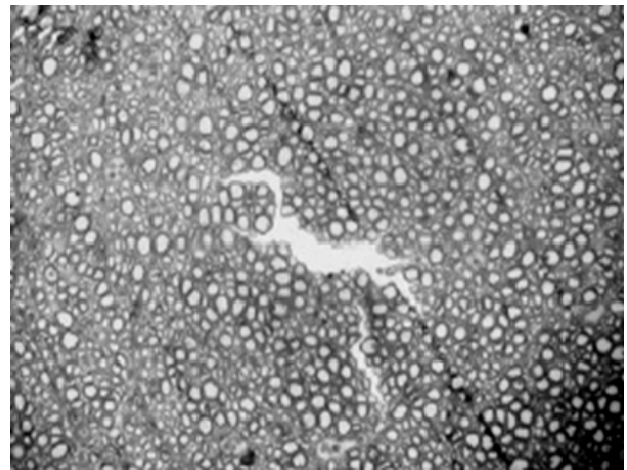
جدول ۲- نتایج مطالعه بافت شناسی ۱۶ هفته بعد از جراحی

گروه‌ها	میانگین ± انحراف معیار آکسون‌ها
کنترل	۰/۰۰۰ ± ۰/۰۰۰
انتها به انتها	۱۳/۰۴۲ ± ۸۱/۱۲۲
انتها به کنار با دریچه	۳۱/۰۴۰ ± ۱۵۶/۴۲۵
انتها به کنار بدون دریچه	۱۸/۴۰۶ ± ۱۰۶/۵۵۵

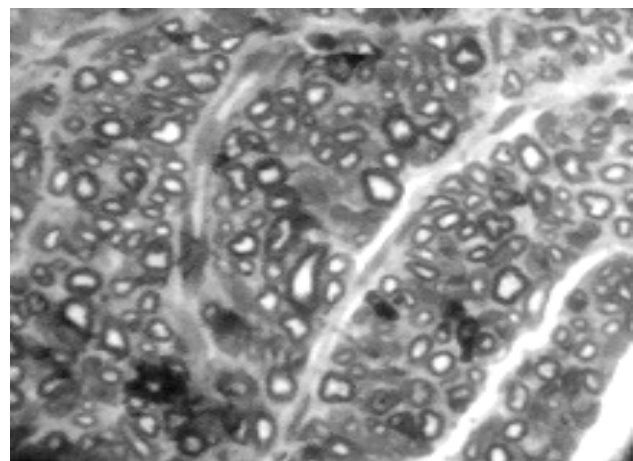
بحث و نتیجه‌گیری

در این مطالعه مقایسه بین روش ترمیم انتها به انتها و روش انتها به کنار با و بدون دریچه با استفاده از روش‌های بافت شناسی و PFI مورد بررسی قرار گرفت و مشخص شد که روش ترمیم انتها به کنار با دریچه دارای نتایج بهتر از نظر رشد آکسونی (در گروه ترمیم انتها به کنار با دریچه بیشتر بود) نسبت به سایر گروه‌ها می‌باشد. ولی از نظر عملکردی PFI بین روش‌های ترمیم، تفاوتی نداشت.

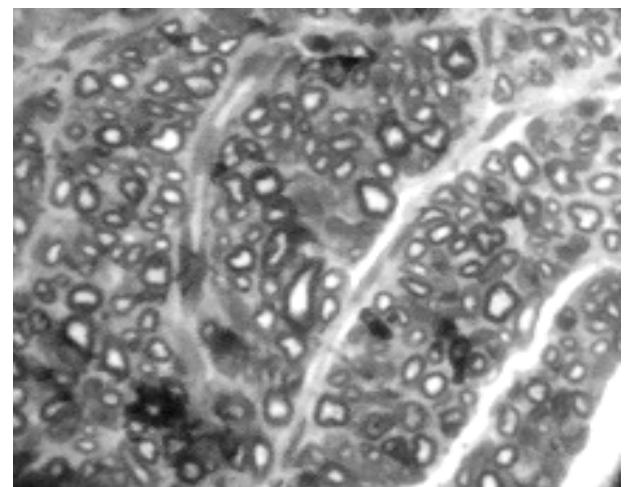
ترمیم انتها به انتها روش درمانی انتخابی ترمیم اعصاب محیطی است و زمانی که هر دو انتهای عصب در دسترس و نزدیک هم می‌باشند، مورد استفاده قرار می‌گیرد. در صدمات اعصاب محیطی موقعی که انتهای پروگزیمال در دسترس نیست یا بین انتهای پروگزیمال و دیستال فاصله زیادی است، روش ترمیم عصب انتها به کنار بالقوه راه‌گشا خواهد بود. روش ترمیم انتها به کنار اخیراً توجه جامعه پزشکی را به خود جلب کرده است. همانطور که توسط Viterbo^{۱۴} اظهار شد ترمیم عصب به روش انتها به کنار به روش جوانه زدن عصبی انجام می‌گیرد. جوانه زدن عصبی شرط اساسی جهت ترمیم عصب در این روش



تصویر ۱- نمای میکروسکوپی از مقطع عصب پروتئال ترمیم شده ۱۶ هفته پس از جراحی (بار عکس ۸۰× در انتها به کنار با دریچه)



تصویر ۲- نمای میکروسکوپی از مقطع عصب پروتئال ترمیم شده ۱۶ هفته پس از جراحی (بار عکس ۱۰۰× در انتها به انتها)



تصویر ۳- نمای میکروسکوپی از مقطع عصب پروتئال ترمیم شده ۱۶ هفته پس از جراحی (بار عکس ۱۰۰× در انتها به کنار بدون دریچه)

صورت گزیده تر انتخاب کرد، این مشکل برطرف می‌شود. در مطالعه‌ای که توسط Giovanoli و همکارانش انجام شد، در ۲۴ خرگوش شاخه حرکتی عصب عضله رکتوس فموریس را قطع کردند و به روش انتها به کنار با ایجاد دریچه به عصب حرکتی عضله واستوس مدیالیس پیوند زدند و نتایج را بسیار عالی گزارش کردند^{۲۲} و همچنین در مطالعه Schmid Hammer نتایج مشابهی به دست آمد.^۸ با توجه به اینکه در هر دو مطالعه ذکر شده اعصاب دهنده حرکتی انتخاب شدند، اولاً فرضیه بالا تقویت می‌شود. ثانیاً نتایج مختلف در مطالعات متعدد ممکن است به علت فاکتورهای دیگری که در ترمیم عصب دخالت دارند، مثل سن که در گروه‌های مختلف متفاوت می‌باشند، مرتبط باشد و این فاکتورها باعث اختلاف در نتایج شده است، همانطور که این مطلب توسط Franciosi تأکید شده است.^۹

بر اساس این مطالعه نتایج شمارش آکسونی در گروه ترمیم به روش انتها به کنار با ایجاد دریچه بهتر از بقیه گروه‌ها بود (نمودار ۲) ظاهراً علت این امر به دلیل جوانه زدن جانبی بهتر عصب دهنده می‌باشد همانطور این مطلب توسط مطالعات دیگر نیز مورد تأکید می‌باشد.^{۱۰} یکی از فاکتورهای مهم دیگر در رژنراسیون فاکتورهای نوروتروفیک می‌باشد که شاید در روش انتها به کنار میزان این فاکتورها بیشتر باشد.

توجیه اختلاف در شمارش آکسونی روش انتها به کنار با و بدون دریچه از جنبه علمی در حال حاضر مقدور نیست. برخی مؤلفان این یافته را به علت بیشتر ته‌جامی بودن روش ایجاد دریچه در مقایسه سایر روش‌ها می‌دانند.^۱

با توجه به یافته‌های این مطالعه مؤلفان معتقدند روش ترمیم انتها به کنار باعث ترمیم عصب و رشد آکسون‌ها همچنین بهبود عملکرد قابل مقایسه با روش کلاسیک انتها به انتها در موش می‌شود. ولی با توجه به اینکه اندازه و قطر اعصاب و همچنین عضلاتی که بایستی عصب‌گیری شوند. در انسان‌ها خیلی بزرگتر از موش هستند و ممکن است نتایج ترمیم عصب خصوصاً نتایج عملکردی متفاوت باشند. پیشنهاد می‌شود برای تعمیم یافته‌های فوق مطالعه‌ای تجربی در یک مدل حیوانی بزرگتر مثل میمون، مطالعه مشابه تکرار شود.

می‌باشد همانطور که در مطالعات متعدد تأکید شده است.^{۱۰} مشخص شده است که فاکتورهای تحریک رشد عصبی، از انتهای دیستال عصب قطع شده ترشح می‌شوند و ممکن است این فاکتورها در ایجاد جوانه‌های عصبی نقش داشته باشد.

برای بررسی بهبود عملکرد حرکتی در این تحقیق ما PFI را بین گروه‌های مختلف مطالعه و مقایسه کردیم. همیشه معیارهای عملکردی PFI و غیر عملکردی (شمارش آکسون) با هم همخوانی ندارند. در مطالعه اخیر نیز بهبود عملکرد حرکتی در گروه‌های انتها به انتها، انتها به کنار با دریچه بعد از گذشت ۱۶ هفته از ترمیم اختلاف معنی‌داری نداشت (نمودار ۲ و ۱) ولی شمارش آکسونی در این مطالعه اختلاف آماری معنی‌داری نداشت (نمودار ۳).

Toshihiro Fujiwara در مطالعه‌ای نشان داد که بهبود عملکرد حرکتی در اعضای بدون عصب، بعد از رژنراسیون عصبی به دنبال روش ترمیمی انتها به کنار امکان‌پذیر است.^{۱۴} همچنین Tunc C. ogun بعد از مطالعه‌ای، روش ترمیمی انتها به کنار را یک جایگزین مناسب پیوند عصبی در مواقعی که انتهای پروگزیمال و دیستال عصب صدمه دیده فاصله زیادی دارند، دانست.^{۱۵} Francoico و همکارانش عصب موسکولوکوتانوس را به وسیله عصب اولنار به روش انتها به کنار ترمیم کردند و نتایج خوبی را گزارش نمودند.^۹ نتایج به دست آمده از تحقیق حاضر با نتایج مطالعات فوق همخوانی دارد.

مطالعات دیگری نیز وجود دارند^{۱۱} و^{۲۲} که نتایج آنها قابل قبول نبوده و بر این اساس روش ترمیمی انتها به کنار را توصیه نکردند. به نظر می‌رسد، این نتایج متناقض ناشی از دو فاکتور باشد: اولاً رژنراسیون عصبی به صورت انتخابی نیست به این معنی که بعضی مواقع علی‌رغم رژنراسیون خوب عصبی (شمارش آکسونی بالا) فقط فیبرهای حسی در عصب حرکتی رشد می‌کنند و یا بر عکس در یک عصب حرکتی ممکن است فقط فیبرهای حسی رشد کنند و علی‌رغم رژنراسیون خوب عصبی و شمارش آکسونی خوب از نظر عملکردی، نتایج قابل قبول نباشد. به نظر می‌رسد که اگر بتوان عصب دهنده را به

Abstract:

Comparison of Nerve Repair with End to End, End to Side with Window and End to Side without Window Methods in Lower Extremity of Rat

Forootan S.K. MD * , *Salehi H. MD* ** , *Mansori K. MD* *** , *Bakhtiari M. MD* ****
Abotaleb H. ***** , *Pedram S. MD* *****

(Received: 10 April 2010 Accepted: 23 Aug 2010)

Introduction & Objective: Despite different studies on end-to-side nerve repair, the results are controversial. The importance of end-to-side method is that, it is very useful in cases that proximal nerve is not available and also in this method, the donor's nerves remain intact and without injury. Finally comparison to other classic procedures, end-to-side repair need less time and less dissection. The majority of studies only evaluated nerve recovery by non functional or functional parameters. As it has been proven, the results of functional and non functional studies are not always matched. This study was designed to evaluate this method by both functional (SFI) and non-functional parameters (histochemical study).

Materials & Methods: In this study, the 40 rats were randomly classified in to 4 groups of 10 rats: 1- control group (n=10) in which the nerve was exposed and cut and implanted onto adductor muscles, 2- end-to-end anastomosis (n=10) in which peroneal nerve cut and two segment were anastomosed end-to-end, 3- end-to-side anastomosis with window (n=10) in which peroneal nerve was cut and anastomosed with window to tibial nerve, 4- end-to-side anastomosis without window (n=10) in which that peroneal nerve was cut and anastomosed without window to tibial nerve. After the 1th, 8th, 16th week functional (PFI) and non functional (histological) studies were performed and the results were compared. The axon count was analyzed by the statistical tests any way Anova and paired sample t-test and were checked by post Hoc Tukye's test. The data from FSI test were checked with data from repeated tests. Danet test was also used for the confirmation of the data.

Results: In all experimental groups (group 2,3,4) motor recovery (SFI) at 8th, and 16th week were not statistically different ($P > 0.05$). In histological study axon count in end -to-side with window anastomosis were higher than other experimental groups ($P < 0.05$).

Conclusions: According to this study, the authors believe that nerve regeneration and functional recovery occur in end-to-side nerve anastomosis and it has a better outcome than classic producer of end to end. Considering the different size and diameter of nerves and muscles between mouse and human, the results may be different for humans. The authors propose another similar study in a lagere, such as primates, to generalize these findings.

Key Words: *End-to-End Nerve Anastomosis, End-to-Side Nerve Anastomosis, Motor Recovery, Histologic Study*

* Associate Professor of Plastic Surgery, Iran University of Medical Sciences and Health Services, Hazrate Fateme Hospital, Tehran, Iran

** Resident of Plastic Surgery, Iran University of Medical Sciences and Health Services, Hazrate Fateme Hospital, Tehran, Iran

*** Assistant Professor of Physical Medicine and Rehabilitation, Iran University of Medical Sciences and Health Services, Hazrate Fateme Hospital, Tehran, Iran

**** Assistant Professor of Anatomy, Iran University of Medical Sciences and Health Services, Hazrate Fateme Hospital, Tehran, Iran

***** Anatomy Instructor, Iran University of Medical Sciences and Health Services, Hazrate Fateme Hospital, Tehran, Iran

***** Assistant Professor of Veterinary, Iran University of Medical Sciences and Health Services, Hazrate Fateme Hospital, Tehran, Iran

References:

1. Pienaar C, Swan MC, DE Jager W, Solomons M. Clinical experience with end-to-side nerve transfer. *J Hand Surg.* 2004; 29B: 5: 438-443.
2. Meuli Simmen C, Koller R, Mittlbock, M, Martina, Meyer VE, Frey M. Functional and morphometric evaluation of end-to-side neuroorrhaphy for muscle reinnervation. *Plast Reconstr Surg.* 2000; 166(2): 383-392.
3. Viterbo F, Trindade JC, Hoshino K, Mazzoni A. End-to-side neuroorrhaphy with removal of the epineurial sheath: an experimental study in Rats. *Plast Reconstr Surg.* 1994; 94: 1038.
4. Kanje Martin, Arail, Takeru, Lundborg, Goran. Collateral sprouting from sensory and motor axons into an end to side attached nerve segment. *Regeneration and transplantation.* (2000) 11: 2455-2458.
5. Yamauci T, Maeda M, Tamai S, Tamai M, Yajima H, Takakura Y, Haga S, Yamamoto H. Collateral sprouting mechanism after end to side nerve repair in the rat. *Med electron microsc* (2000) 33: 151-156.
6. Hayashi A, Yanai A, Komuro Y, Nishida M, Inoue M, Seki T. Collateral sprouting occurs following end-to-side neuroorrhaphy. *Plast Reconstr Surg.* 2004; 114(1): 129-137.
7. Bontioti E, Kanje M, Lundborg G, Dahlin LB. End-to-side nerve repair in the upper extremity of rat. *J peripher nerve syst.* 2005; 10(1): 58-68.
8. R Schmidhammer, H. Red, R. Hopf, D. G. Van der Nest, and H. Millest. End to side nerve graft repair based on synergistic peripheral terminal motor branches: investigation in a nonhuman primate model. *Eur Surg* (2005) 37/5: 308-316.
9. Franciosi LF, Modestti C, Mueller SF. Neurotization of the biceps muscle by end to side neuroorrhaphy between ulnar and musculocutaneous nerves. A series of five cases. *Chir Main.* 17(4): 362-7, 1998.
10. Pondaag W, Gilbert A. Results of end-to-side nerve coaptation in severe obstetric brachial plexus lesions. *Neurosurg.* 2008; 62(3): 656-663.
11. Abootaleb, hamid, bakhtiyari, Mehrdad., mansouri, korosh. *Journal of Iranian neuroscience* 2009; vol1, no3.
12. Bain, J.R., Mackinnon, S.E., Hunter, D.A., 1989. Functional evaluation of complete sciatic, peroneal, and posterior tibial nerve lesions in the rat. *Plast. Reconstr. Surg.* 83, 129-138.
13. Klapdor, K., Dulfer, B.G., Hammann, A., Van der Staay, F.J., 1997. A low-cost method to analyse footprint patterns. *J. Neurosci. Methods* 75, 49-54.
14. Toshihiro Fujiwara, M.D., Ken Matsuda, M.D., Ph.D., Tateki Kubo, M.D., Ph.D., Koichi Tomita, M.D., yo Hattori, M.D., Takeshi Masuoka, M.D., Kenji Yano, M.D., Ph.D., and Ko Hosokawa, M.D., Ph.D. Axonal supercharging technique using reverse end-to-side neuroorrhaphy in peripheral nerve repair: an experimental study in the rat model. *JNS October 2007 Volume 107, Number 4.*
15. Tunc C. Ögun, M.D., Mustafa Özdemire, M.D., Hakan Enaran, M.D., And Mehmet E. Üstun, M.D. End-to-side neuroorrhaphy as a salvage procedure for irreparable nerve injuries. *J Neurosurg* 99: 180-185, 2003.
16. Kanje, martin., aria, takeru., lundborg, goran. Collateral sprouting from sensory and motor axons into an end to side attached nerve segment. *regeneration and transplantation* (2003) volume 11 (1), 2455-2458.
17. F. yuksel., E. kisaoglu., S. yildirim. end-to-side neuroorrhaphy supported by transposed active nerve fibers: its functional end result in a rat model. *Eur j plast surg* (1998) 21: 57-62.
18. Hayashi, ayato., yanai, akira., komuro, yuzo., nishida, masanobu., inoue, masahiro., seki, tatsunori. Collateral sprouting occurs following end-to-side neuroorrhaphy. *American society of plastic surgeons* 2003, volume 114(1): 129-137.
19. Pienaar., M.C. swan., W. dejager., M. solomons. Clinical experience with end-to-side nerve transfer. *Journal of hand surgery,* (2004) 29B: 5: 438-443.
20. Toru yamauchi, manabu maeda, susumu tamai, makato tamai, hiroshi yajima, yoshinori takakura, satoshi haga, hiroshi yamamoto. Collateral sprouting mechanism after end-to-side nerve repair in the rat. *J med electron microsc* (2000) 33: 151-156.
21. Pondaag, Willem., Gilbert, Alain. Results of end-to-side nerve coaptation in severe obstetric brachial plexus lesion. *J neurosurgery* (2008) 62(3), 656-663.
22. F. Yuksel., E. Kisaoglu., S. Yildirim. end-to-side neuroorrhaphy supported active nerve fibers: its functional end result in a rat model.