

## بررسی اثر کرم آنژی پارس در افزایش خونرسانی فلپ‌های راندوم در موش صحرایی

دکتر نور احمد لطیفی\*، دکتر محمد جواد فاطمی\*\*، دکتر فرزاد پرویزیان\*\*\*، دکتر بابک نیکومرام\*\*\*\*

میترا نیازی\*\*\*\*\*، توران باقری\*\*\*\*\*

### چکیده:

**زمینه و هدف:** بازسازی پوست با بافت همنوع خود در جراحی پلاستیک و ترمیمی اهمیت ویژه‌ای دارد و فلپ پوستی با الگوی راندوم یکی از شایعترین اعمال جراحی در جراحی پلاستیک و ترمیمی می‌باشد. نکرور شدن پوست از عوارض غیرقابل اجتناب بعد از جراحی فلپ است که عوامل متعددی از قبیل ایسکمی، جریان خون ناکافی و تجمع وریدی در ایجاد نکرور نقش دارند. داروهای زیادی برای جلوگیری از این عارضه توصیه شده‌اند. هدف ما در این مطالعه بررسی تأثیر داروی آنژی پارس را بر افزایش خونرسانی فلپ در مدل حیوانی موش می‌باشد.

**مواد و روش‌ها:** بیست موش صحرایی (رت) نر از نژاد Sprague-Dawley با وزن تقریبی ۳۰۰-۳۵۰ گرم انتخاب شده و به طور تصادفی به دو گروه تقسیم شدند. در تمام موش‌ها پس از بیهوشی یک فلپ به ابعاد ۷×۲ در خلف ایجاد شد. کرم آنژی پارس به طور موضعی به میزان ۰/۵ سی‌سی روزانه در محل فلپ ایجاد شده استفاده شد. پس از ده روز تحت اندازه‌گیری و محاسبات قرار گرفت. از میانگین و انحراف معیار برای توصیف داده‌ها و از آزمون تی تست مستقل جهت مقایسه گروه‌ها استفاده شد.

**یافته‌ها:** در طی مطالعه یک مورد از گروه کنترل را از دست دادیم. هیچ موردی از عفونت یا هماتوم مشاهده نشد. در پایان محاسبات میزان نکرور فلپ در گروه آنژیوپارس  $28/86 \pm 6/43$  درصد و میزان نکرور فلپ در گروه کنترل  $25/03 \pm 10/52$  درصد بود. تفاوت دو گروه با  $P$ -value کمتر از ۰/۰۵ معنی‌دار نبود.

**نتیجه‌گیری:** در این مطالعه می‌توان گفت کرم آنژیوپارس در افزایش میزان خونرسانی فلپ راندوم در موش تأثیرگذار نبوده است.

### واژه‌های کلیدی: فلپ پوستی راندوم، نکرور، آنژی پارس

نویسنده پاسخگو: دکتر محمدجواد فاطمی

تلفن: ۸۸۸۸۴۲۷۵

E-mail: fatemi41@yahoo.com

\* دانشیار گروه جراحی پلاستیک و ترمیمی، دانشگاه علوم پزشکی ایران، بیمارستان حضرت فاطمه (س)

\*\* دانشیار گروه جراحی پلاستیک و ترمیمی، دانشگاه علوم پزشکی ایران، بیمارستان حضرت فاطمه (س)، مرکز تحقیقات سوختگی

\*\*\* دستیار گروه جراحی پلاستیک و ترمیمی، دانشگاه علوم پزشکی ایران، بیمارستان حضرت فاطمه (س)

\*\*\*\* استادیار گروه جراحی پلاستیک و ترمیمی، دانشگاه آزاد اسلامی، واحد علوم پزشکی تهران

\*\*\*\*\* کارشناس ارشد کاردرمانی، دانشگاه علوم پزشکی ایران، بیمارستان حضرت فاطمه (س)، مرکز تحقیقات سوختگی

\*\*\*\*\* کارشناس پرستاری، دانشگاه علوم پزشکی ایران، بیمارستان حضرت فاطمه (س)، مرکز تحقیقات سوختگی

تاریخ وصول: ۱۳۹۳/۰۱/۱۵

تاریخ پذیرش: ۱۳۹۳/۰۶/۰۱

## زمینه و هدف

آسیب‌های تروماتیک اغلب باعث از بین رفتن پوست و بافت‌های زیر پوستی می‌شوند که نقص‌های زیبایی و عملکردی را به دنبال خواهد داشت.<sup>۱</sup> بازسازی پوست با بافت همنوع خود در جراحی پلاستیک و ترمیمی اهمیت ویژه‌ای دارد و فلپ پوستی با الگوی راندوم یکی از شایعترین اعمال جراحی در جراحی پلاستیک و ترمیمی می‌باشد.<sup>۲</sup> به خصوص در جوامع صنعتی امروزی که آمار دیابت، تروما و سرطان‌های پوستی افزایش یافته و منجر به ایجاد نقیصه‌های پوستی گسترده می‌گردند، بهتر است که اینگونه نقیصه‌ها بخصوص در سر و صورت با فلپ پوستی مجاور خود بازسازی شوند چرا که از نظر رنگ و قوام مشابه با بافت‌های مجاور خود می‌باشند.<sup>۳</sup>

متأسفانه نكروز شدن پوست از عوارض غیرقابل اجتناب بعد از جراحی فلپ است که عوامل متعددی از قبیل ایسکمی، جریان خون ناکافی و تجمع وریدی در ایجاد نكروز نقش دارند.<sup>۴</sup>

در جراحی فلپ‌های پوستی نسبت طول به عرض اهمیت زیادی دارد، به طوری که اگر نسبت طول و عرض مراعات نگردد، انتهای فلپ دچار نكروز ایسکمیک می‌گردد و موجب اقامت طولانی‌تر در بیمارستان و ویزیت‌های مکرر می‌شود.<sup>۵</sup>

فلپ‌هایی دستخوش ایسکمی هستند که جریان خون در انتهای فلپ کاهش یافته باشد و سلول‌های خونی در دیستال فلپ انباشته شوند و در نتیجه ایسکمی ایجاد شده و بقاء فلپ پوستی کم می‌شود.<sup>۶</sup>

تلاش‌های قابل توجهی برای افزایش جریان خون فلپ و افزایش تحمل آن نسبت به ایسکمی و افزایش نسبت طول به عرض انجام شده تا بتوان با ایمنی بیشتری فلپ طولانی‌تری را به مناطق با فاصله بیشتر انتقال داد.<sup>۷</sup>

زالو درمانی و افزایش رهاسازی اکسیژن از اولین روش‌هایی است که در درمان تراکم وریدی و کاهش جریان خون مورد استفاده قرار می‌گرفت.<sup>۸</sup>

تکنیک‌های جراحی مانند تأخیر عمل جراحی سال‌هاست به عنوان روشی برای افزایش بقاء فلپ استفاده می‌شود. سه تئوری مکانیسم تأخیر این است که: جریان خون را بهبود می‌بخشد، بافت را در مقابل ایسکمی شدن آماده می‌کند و عروق خونی را می‌بندد.<sup>۹</sup>

در این روش ۷ تا ۱۴ روز قبل از انتقال فلپ، یک بلند کردن ناقص بافت انجام می‌شود و کانال جدید واسکولار بین پایه و فلپ ایجاد شده و جریان خون را بیشتر می‌کند. بنابراین هدف از انجام این تکنیک زنده نگهداشتن فلپ و افزایش سازگاری آن برای وضعیت هایپوکسی است.<sup>۹</sup>

در سال‌های اخیر از لیزر درمانی نیز برای کاهش عوارض فلپ و افزایش بقای آن استفاده می‌شود. این روش با مکانیسم کاهش بسته شدن رگ‌ها و افزایش اتساع عروق باعث افزایش خونرسانی بافت و بیشتر زنده ماندن سطوح باقیمانده فلپ می‌گردد.<sup>۱۰</sup>

استفاده از محصولات دارویی یکی دیگر از راهکارهای کاهش ایسکمی است. داروهای زیادی برای این منظور آزمایش شده‌اند که از میان آنها می‌توان انواع داروهای ضد التهابی غیراستروئیدی، کورتیکواستروئید، آسپرین، هپارین، آنتی‌اکسیدان‌ها و ... را نام برد.<sup>۱</sup>

این داروها با مکانیسم‌هایی مثل افزایش جریان خون،<sup>۱</sup> کاهش التهاب و افزایش اکسایش<sup>۱۹،۷۶</sup> و فاکتورهای رشد واسکولار<sup>۷۴</sup> و ... باعث کاهش ایسکمی و افزایش بقای فلپ پوستی می‌شوند.

در این مطالعه ما سعی کردیم اثر یک داروی جدید به نام آنژی پارس را بر افزایش خونرسانی فلپ و کاهش عوارض آن بررسی نماییم.

آنژی پارس یک داروی گیاهی است که توسط متخصصین ایرانی تهیه و توسط وزارت بهداشت درمان و آموزش پزشکی به ثبت رسیده است.<sup>۲۲-۲۳</sup>

مطالعات انجام شده در زمینه اثر داروی آنژی پارس در زخم پای دیابتی و همچنین در زخم‌های فشاری نشان داده اند که این دارو دارای خاصیت آنتی‌اکسیدان، ضدالتهابی و آنژیوژنز می‌باشد.<sup>۲۲-۲۳</sup>

آیا با استفاده از این دارو و تأثیر آنژیوژنز آن می‌توان به بهبود خونرسانی فلپ کمک کرد؟

تاکنون این دارو بر روی فلپ پوستی راندوم آزمایش نشده است، حال اگر این دارو بتواند موجب بقای بیشتر فلپ پوستی راندوم گردد، کاربرد آن در جراحی‌های ترمیمی اثر بسزایی خواهد داشت.

بدین منظور یک مطالعه حیوانی استاندارد برای بررسی این دارو در بهبود خونرسانی فلپ طراحی و اجرا شد.

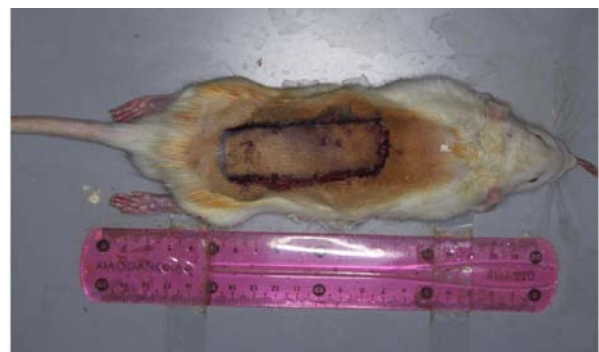
## مواد و روش‌ها

بیست موش صحرایی از جنس نر از نژاد Sprague-Dawley با وزن تقریبی ۳۰۰-۳۵۰ گرم تهیه شد. تمام موش‌ها با حفظ قواعد و ضوابط و توصیه‌های کمیته مراقبت از حیوانات دانشکده دامپزشکی دانشگاه تهران نگهداری شدند. موش‌ها بعد از عمل در قفس‌های مجزا جهت جلوگیری از خوردن زخم مراقبت شدند و آب و غذا به طور آزاد در اختیار آنها قرار گرفت. کلیه موش‌ها به طور تصادفی به دو گروه تقسیم و تمام آنها با داروی کتامین (۹۰ میلی‌گرم به ازای هر کیلوگرم وزن بدن) و زایلازین (۹ میلی‌گرم به ازای هر کیلوگرم وزن بدن) به صورت تزریق داخل عضلانی بیهوش شدند و در صورت نیاز کتامین تکرار می‌شد.

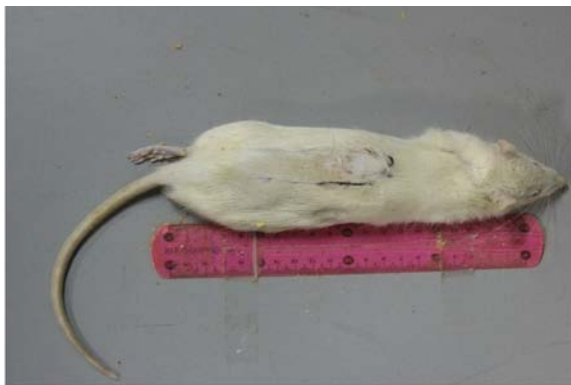بعد از آن موهای قسمت خلف موش با دستگاه تراش برقی تراشیده شد و با محلول بتادین و الکل ضد عفونی شدند. سپس آنتی‌بیوتیک پروفیلاکسی با سفازولین به میزان ۶۰ میلی‌گرم به ازای هر کیلوگرم وزن بدن به صورت تزریق عضلانی تأمین می‌شد و عمل جراحی با رعایت روش‌های استریل انجام شد. سپس یک فلپ  $7 \times 2$  سانتیمتر در خلف هر موش آزاد نمودیم (تصویر ۱).

در گروه مداخله بلافاصله بعد از بخیه مجدد فلپ، کرم آنژی پارس به طور موضعی به میزان  $0/5$  سی‌سی در محل فلپ ایجاد شده در خلف استفاده و روزانه به مدت ده روز تکرار شد. در گروه دوم که به عنوان گروه شاهد بوده فقط از پایه کرم در محل فلپ استفاده شد.

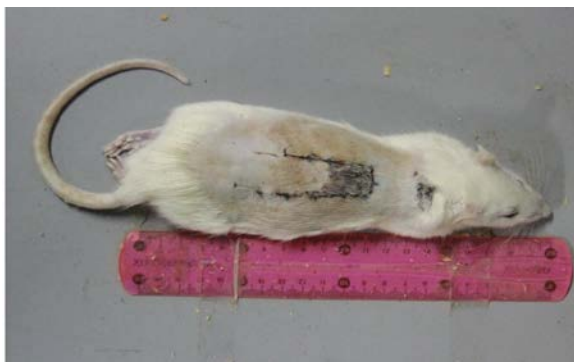در انتهای مطالعه (روز دهم) عکس تمام طول فلپ به همراه خط کش مدرج با دوربین دیجیتالی Nikon D ۳۰۰ و لنز ماکرو ۶۰ میلی‌متری با درجه بزرگنمایی ۱:۱۰ و فاصله ۸۰ سانتی‌متری گرفته و پس از انتقال به کامپیوتر هر مورد با نرم افزار J Image تحت اندازه‌گیری و محاسبات مورفولوژیک قرار گرفت (تصاویر ۲ و ۳).



تصویر ۱- فلپ ایجاد شده در پشت موش



تصویر ۲- پس از ده روز بدون نکروز



تصویر ۳- پس از ده روز همراه با نکروز

## تحلیل آماری

اطلاعات جمع‌آوری شده توسط نرم افزار SPSS مورد بررسی و تمام اطلاعات به صورت میانگین  $\pm$  انحراف معیار بیان شد. برای مقایسه میانگین‌های دو گروه از آزمون تی تست مستقل استفاده نمودیم.

## یافته‌ها

در طی مطالعه یک مورد از گروه کنترل را از دست دادیم. ۹ موش در گروه کنترل و ۱۰ موش در گروه آنژی پارس داشتیم. هیچ موردی از عفونت یا هماتوم مشاهده نشد و در پایان محاسبات نشان داد که میزان نکروز فلپ در گروه آنژی پارس  $28/86 \pm 6/43$  درصد و میزان نکروز فلپ در گروه کنترل  $25/03 \pm 10/52$  درصد بود. میزان  $P$ -value با آزمون گروه‌های مستقل  $0/33$  بوده که با  $P$ -value کمتر از  $0/05$  این تفاوت معنی‌دار نبود (جدول ۱). می‌توان گفت کرم آنژی پارس در افزایش میزان خونرسانی فلپ راندوم در موش تأثیرگذار نبوده است.

جدول ۱- میزان نکروز در دو گروه

گروه	تعداد	میانگین	میانه	نما	واریانس	انحراف معیار
آنژی پارس	۱۰	۲۸/۸۶	۲۶/۲۷	۲۰/۹۵	۴۱/۴۲	۶/۴۳
کنترل	۹	۲۵/۰۳	۲۵/۸۴	۶/۷۷	۱۱۰/۸۱	۱۰/۵۲

### بحث و نتیجه گیری

سابقه استفاده از فلپ پوستی راندم به ۶۰۰ سال قبل از میلاد برمی گردد که در *Samhita Sushrata* (متنی سانسکریت در مورد جراحی که به ۶ قرن قبل برمی گردد) نوشته شده است. در سال ۱۵۹۷ استفاده از فلپ بازو بر پایه دیستال توسط *Tag Liacozzi* شرح داده شده است.<sup>۱۲</sup>

اولین گزارش استفاده از مدل فلپ پوستی در موش در سال ۱۹۶۵ توسط آقای مک فارلن و همکارانش منتشر شد. این فلپ به ابعاد ۴×۱۰ سانتی متر بر پایه کرائیال بود. پوست خلف موش در سطح فاسیای عمقی عضله بلند شد که در ۹۴ درصد موش‌ها ایجاد ۲۰-۲۵٪ نکروز نمود.<sup>۱۳</sup>

خوری و همکارانش در سال ۱۹۸۶ سعی در استانداردسازی فلپ خلفی راندم کردند و قاعده فلپ را ۳ سانتی متر بر پایه کودال توصیه کردند (نکروزی که ایجاد می کرد از بقیه قابل پیش بینی تر بود).<sup>۱۴</sup>

*Nolan* و همکارانش در سال ۱۹۸۵ در مطالعه‌ای که جهت بررسی اثر دود سیگار روی موش انجام دادند، به علت اثر گرفت روی فلپ، نکروزی ایجاد نشد و مجبور شدند مطالعه را با گذاشتن ورقه سیلیکون زیر فلپ مجدداً تکرار کنند.<sup>۱۵</sup> بعد از *Nolan* افراد زیادی در مطالعات خود از ورقه سیلیکون یا پلاستیک جهت حذف اثر گرفت در موش‌ها استفاده کردند.<sup>۱۷-۱۵</sup>

هموند و همکارانش در سال ۱۹۹۱ فلپ ۷×۲ سانتی متر بر پایه کودال را طراحی و جهت رفع اثر گرفت در مطالعه و ایزوله کردن گرفت توصیه به بستن بستر زخم قبل از باز گرداندن فلپ به موضع آناتومیک اولیه خود نمودند.<sup>۱۶</sup>

*Ueda* و همکارانش مطالعه‌ای را به منظور بررسی تأثیر رویکرد عمل تأخیری بر بقای فلپ در موش انجام دادند. آنها نشان دادند که تأخیر جراحی بافت‌ها را برای مقابله با ایسکمی آماده می کند و همچنین واسکولاریتی را در فلپ انتقال یافته بهبود می بخشد.<sup>۸</sup>

### Lineaweaver و همکارانش در مطالعه‌ای اثر رویکرد

تأخیری را بر افزایش فاکتور رشد و بقای فلپ انجام دادند و به این نتیجه رسیدند که در گروه با تأخیر عمل، فیبروبلاست‌ها و فاکتور رشد افزایش یافته و باعث بهبود بقای فلپ می شود.<sup>۹</sup>

بیات و همکارانش در مطالعه‌ای تأثیر لیزر را روی بقاء فلپ راندم در موش بررسی نمودند. نتایج مطالعه نشان داد که لیزر با افزایش جریان خون و بیشتر کردن اتساع عروق باعث افزایش زنده ماندن فلپ می گردد.<sup>۱۰</sup>

همچنین در مطالعه‌ای مشابه در سال ۲۰۱۳، *Cury* و همکارانش بیان کردند که لیزر درمانی از طریق افزایش آنژیوژنز منجر به عملکرد بهتر فلپ و افزایش بقای آن می گردد.<sup>۱۱</sup>

مطالعات بسیار زیادی نیز به منظور بررسی داروهای مختلف روی افزایش خونرسانی فلپ انجام شده است.

*Brewer* و همکارانش در سال ۲۰۱۲ مطالعه‌ای را جهت بررسی تأثیر داروی *Tadalafil* بر بقاء فلپ پوستی راندم انجام دادند. نتایج مطالعه نشان داد که دوز بالا و پایین این دارو در افزایش جریان خون و در نهایت افزایش بقای فلپ پوستی مؤثر بوده است.<sup>۱</sup>

*Bagdas* و همکارانش در مطالعه دیگری نقش *Chlorogenic Acid* را بر روی بقاء فلپ پوستی راندم در موش بررسی کردند و به این نتیجه دست یافتند که کلروژنیک اسید با مکانیسم افزایش چگالی مویرگی و افزایش فاکتور رشد واسکولار در افزایش زنده ماندن فلپ تأثیر می گذارد.<sup>۴</sup>

در مطالعه‌ای مشابه *Ozturk* و همکارانش تأثیر داروی *Losartan* روی فلپ‌های پوستی ایسکمیک و نقش آن در بهبود بقاء را مورد مطالعه قرار دادند. در نتایج به دست آمده در مطالعه تفاوت معناداری دیده نشد. افزایش تعداد فیبروبلاست، نوتروفیل و کاپیلاری در همه گروه‌ها به جز گروه لوزارتان مشاهده شده بود. بنابراین نتیجه گرفتند که

داروی آنژی پارس از طریق بهبود خونرسانی در درمان زخم پای دیابتی استفاده می‌شود. مطالعات کارآزمایی انجام شده اثر بخشی آنرا در درمان زخم بستر و بهبود عوارض پوستی و زخم بیماران مبتلا به اسکرودرمی نشان داده است.

معصوم‌پور و همکارانش در سال ۲۰۰۸ میزان اثر بخشی داروی آنژی پارس را به فرم تزریقی بر روی زخم پای دیابتی بررسی کردند. مطالعه بر روی ۱۰ بیمار (۷ مرد و ۳ زن) با میانگین سنی  $57 \pm 23$  به مدت ۸ هفته و با حداقل سطح زخم یک سانتی‌متر مربع انجام شد. تزریق داروی آنژی پارس روزانه به صورت داخل وریدی صورت می‌گرفت. بررسی‌ها نشان داد متوسط میزان سطح زخم در ابتدای مطالعه  $12/33 \pm 11$  سانتی‌متر مربع بود و در دو ماه بعد  $6/96 \pm 6$  سانتی‌متر مربع شده است. هم چنین بهبود تقریباً کامل زخم در دو بیمار در طی ۸ هفته مشاهده شد.<sup>۲۳</sup>

شمیمی، نوری و همکارانش در سال ۲۰۰۸ تأثیر داروی آنژی پارس را به صورت موضعی بر روی زخم‌های فشاری مورد بررسی قرار دادند. از بین ۱۸ بیمار انتخاب شده در این مطالعه ۹ بیمار دارو را به فرم موضعی دریافت کردند (گروه مداخله) و ۹ نفر دیگر تنها تحت درمان‌های معمول بودند (گروه کنترل). در گروه مداخله دارو به فرم موضعی ژل ۳٪ روزانه به مدت ۲ هفته مورد استفاده قرار گرفت و در پایان مشخص شد که سطح زخم در گروه مداخله که در اولین ویزیت  $56/1 \pm 93/3$  سانتی‌متر مربع بود، پس از تکمیل دوره (۸ هفته) بر  $7/8 \pm 8/3$  سانتی‌متر مربع کاهش یافت و در گروه کنترل سطح زخم از  $19/5 \pm 16/1$  سانتی‌متر مربع در شروع کار به  $16/7 \pm 13/6$  سانتی‌متر مربع در پایان دوره رسید.<sup>۲۴</sup>

شمیمی، نوری و همکارانش در سال ۲۰۰۸ در مطالعه دیگری مشابه مطالعه قبل استفاده از آنژی پارس به فرم تزریقی داخل وریدی به عنوان درمان زخم‌های فشاری را بررسی کردند و در نتایج این مطالعه هم مشخص شد که میزان بهبودی زخم در گروه مداخله بیشتر و سریعتر از گروه کنترل است.<sup>۲۵</sup>

بهرامی و همکارانش در سال ۲۰۰۸ مقایسه‌ای بین کاربرد فرم خوراکی آنژی پارس به تنهایی و همراه با مصرف موضعی همزمان آن را انجام داد، در این مطالعه ۲۱ بیمار به ۳ گروه تقسیم شدند: گروه اول کپسول‌های

لوزارتان بقای فلپ پوستی را بهبود نمی‌بخشد، اما خاصیت ضد تکثیر روی فیبروبلاست دارد.<sup>۶</sup>

Yingxin و همکارانش در سال ۲۰۱۳ مطالعه‌ای را در مورد تأثیر داروی Hirudin طبیعی و ژنی روی فاکتورهای رشد و میزان بقای فلپ رندوم در موش انجام دادند. آنها بیان کردند که بقای فلپ پوست با Hirudin بهبود پیدا می‌کند و این دارو به دو صورت طبیعی و ژنی می‌تواند فاکتور رشد واسکولار را در فلپ‌های پوستی راندوم افزایش دهد که این خود باعث افزایش بقای پوستی در طول مکانیسم‌های آنژیوژنیک می‌گردد.<sup>۷</sup>

Liu By و همکارانش نیز در مطالعه دیگری اثر کرم سوختگی zi-hua را بر روی زنده ماندن فلپ پوستی در موش بررسی کرده و به این نتیجه رسیدند که این کرم ذخایر خونی فلپ را بهبود بخشیده و موجب افزایش بقای فلپ می‌شود. مکانیسم اثر این کرم به این صورت است که با فعالیت آنتی‌رادیکالی، گردش خونی میکروسکوپی موضعی را زیاد کرده، التهاب را کاهش می‌دهد و شرایط اکسایشی را بهتر می‌کند.<sup>۱۹</sup>

Xiao و همکارانش در سال ۲۰۱۳ نقش Vinpocetine را بر بقای فلپ در موش مورد مطالعه قرار دادند. نتایج مطالعه نشان داد که این دارو با افزایش جریان خون و فاکتورهای رشدی نقش قابل توجهی در افزایش بقای فلپ پوستی دارد.<sup>۲۰</sup>

معمولاً جراحان پلاستیک به طور شایع از آسپرین و هپارین برای بهبود خونرسانی فلپ استفاده می‌کنند.<sup>۲۱</sup> هر چند بعضی مطالعات اثر مثبت آنها را نشان داده است، اما سایر محققین بهبود خونرسانی را مشاهده نکرده‌اند و در مورد کورتیکواستروئیدها هم همین وضعیت وجود دارد.<sup>۲۲</sup>

با این همه این سه دارو شایع‌ترین موادی هستند که در کلینیک استفاده می‌شوند و سایر داروها اقبال عمومی پیدا نکرده‌اند.

تعدادی از ترکیبات اصلی داروی آنژی پارس از گیاه *Melilotus Officinalis* تهیه می‌شود. مهمترین خواص درمانی که برای داروی آنژی پارس ارائه شده عبارتند از: خاصیت آنتی‌اکسیدان - افزایش تولید انرژی سلولی - آنژیوژنز - افزایش سیلان خون در گردش و دارا بودن املاح نادر مؤثر در ترمیم بافت.

شدن زخم به طور معناداری بیشتر از گروه کنترل بود.<sup>۲۸</sup>

مطالعات مختلف در پاب مد (۵ مقاله)<sup>۲۲-۲۸</sup> و همچنین مطالعات متعدد دیگر در گوگل اسکولار همگی نتایج مشابهی اعم از نقش آنژی پارس در کاهش التهاب و افزایش جریان خون و همچنین خاصیت آنتی‌اکسیدان و افزایش آنژیوژنز و کاهش زمان بهبودی را نشان دادند.<sup>۲۲-۲۳</sup>

#### نتیجه‌گیری

در نهایت، اگرچه داروی آنژی پارس به همراه درمان‌های استاندارد در کاهش سطح زخم مؤثرتر از درمان‌های استاندارد به تنهایی بوده و نیز زمان مورد نیاز برای بهبودی کامل گروه مصرف کننده آن کوتاه‌تر بود، اما در این مطالعه نشان داده شد در بهبود خون‌رسانی فلپ تأثیری ندارد. با توجه به این که از این دارو در زمینه فلپ تا بحال استفاده نشده است. پیشنهاد می‌گردد مطالعات دیگری نیز در این زمینه صورت گیرد تا شاید نتایج معنادار و قابل تعمیم کسب گردد.

خوراکی ۱۰۰ میلی‌گرمی آنژی پارس دو بار در روز، گروه دوم: فرم خوراکی به همراه فرم موضعی ژل ۳٪ به صورت روزانه، و گروه سوم (کنترل) تنها درمان‌های معمول را دریافت کردند و در پایان مطالعه معلوم شد که سطح زخم در گروه‌های مداخله در مقایسه با گروه کنترل کاهش می‌یابد.<sup>۲۶</sup>

ابراهیمی و همکارانش نیز در سال ۲۰۰۹ میزان اثر بخشی داروی آنژی پارس را بر روی زخم پای دیابتی در ۷۵ بیمار بررسی کردند. دارو به صورت کپسول‌های ۱۰۰ میلی‌گرمی خوراکی به همراه ژل موضعی به مدت ۴۵ روز استفاده شد و در پایان کاهش مشخصی در سایز زخم‌ها رویت شد.<sup>۲۷</sup>

لاریجانی و همکارانش مطالعه‌ای را با هدف بررسی نقش آنژی پارس روی بهبودی زخم پای دیابتی انجام دادند. نتایج بعد از ۴ هفته در مقایسه بین گروه کنترل و مداخله نشان داد که در گروه مداخله سطح زخم از  $۳۷۹/۷۵ \pm ۴۷۹/۹۳$  به  $۱۹۸/۹۳ \pm ۱۴۳/۷۵$  کاهش پیدا کرده بود. میزان بسته

**Abstract:**

## The Effect of Angipars Cream on Increasing Perfusion of Random Skin Flap Survival in Rats

Latifi. N. A. MD<sup>\*</sup>, Fatemi M. J. MD<sup>\*\*</sup>, Parvizian F. MD<sup>\*\*\*</sup>, Nikoomaram B. MD<sup>\*\*\*\*</sup>  
Niazi M<sup>\*\*\*\*\*</sup>, Bagheri T<sup>\*\*\*\*\*</sup>

(Received: 4 April 2014      Accepted: 23 Aug 2014)

**Introduction & Objective:** Regeneration of skin tissue is important in the plastic and reconstructive surgery and random skin flap pattern is one of the most common procedures in plastic and reconstructive surgery. Necrosis of the skin flap is an inevitable complication after the surgery. Several factors such as ischemia, insufficient blood flow and venous concentration are causes in necrosis creation. Pharmacological agents and modifications of procedures have been proposed to avoid this complication. In this study, the effects of Angipars cream on skin random flap survival were examined in rats.

**Materials & Methods:** Twenty male Sprague – Dawley rats were selected and randomly assigned to two equal groups. Surgery was done under general anesthesia and a rectangular 2×7 cm flap was generated on the back of each rat and it was sutured once again. Angipars cream was used on flap pedicel in control group and Vaseline was used in the other group for ten days. The mean and standard deviation was used to assess the test data and independent t-test was used to compare the groups.

**Results:** During the study, one rat of the control group died. There were no cases of infection or hematoma. The necrosis rate of the angipars group was  $28.86 \pm 6.43$  percent and in the control group was  $25.3 \pm 10.52$  percent. There was no significant difference in necrosis rate between the two groups.

**Conclusions:** Angipars cream has no effect on increasing perfusion of random flap. Furthermore, also increased angiogenesis was not observed in this study.

***Key Words: Random Skin Flap, Necrosis, Angipars***

\* Associate Professor of Plastic & Reconstructive Surgery, Iran University of Medical Sciences, Hazrat Fatima Hospital, Tehran, Iran

\*\* Associate Professor of Plastic & Reconstructive Surgery, Iran University of Medical Sciences, Hazrat Fatima Hospital, Burn Research Center, Tehran, Iran

\*\*\* Resident Professor of Plastic & Reconstructive Surgery, Iran University of Medical Sciences, Hazrat Fatima Hospital, Tehran, Iran

\*\*\*\* Assistant Professor of Plastic & Reconstructive Surgery, Islamic Azad University, Tehran Medical Sciences Branch, Tehran, Iran

\*\*\*\*\* MS in Occupational Therapy, Burn Research Center, Hazrat Fatima Hospital, Iran University of Medical Sciences, Tehran, Iran

\*\*\*\*\* BSc in Nursing, Burn Research Center, Hazrat Fatima Hospital, Iran University of Medical Sciences, Tehran, Iran

## References:

1. Brewer MB, Stump AL, Holton LH, Janes LE, Silverman RP, Singh DP." Effects of systemic tadalafil on skin flap survival in rats". *Eplasty*. 2012; 12: e45. Epub 2012 Sep 12.
2. Hsu OK, Gabr E, Steward E, Chen H, Kobayashi MR, Calvert JW, Sundine MJ, Kotchounian T, Dhar S, Evans GR. Pharmacologic enhancement of rat skin flap survival with topical oleic acid. *Plast Reconstr Surg*. 2004 Jun; 113(7): 2048-54.
3. Davis RE, Wachholz JH, Jassir D, Perlyn CA, Agrama MH. Comparison of topical anti-ischemic agents in the salvage of failing random-pattern skin flaps in rats. *Arch Facial Plast Surg*. 1999 Jan-Mar; 1(1): 27-32.
4. Bagdas D, Cam Etoz B, Inan Ozturkoglu S, Cinkilic N, Ozyigit MO, Gul Z, Isbil Buyukcoskun N, Ozluk K, Gurun MS." Effects of systemic chlorogenic acid on random-pattern dorsal skin flap survival in diabetic rats". *Biol Pharm Bull*. 2014; 37(3): 361-70. Epub 2013 Dec 27.
5. Rand-Luby L, Pommier RF, Williams ST, Woltering EA, Small KA, Fletcher WS. "Improved outcome of surgical flaps treated with topical dimethylsulfoxide". *Ann Surg*. 1996 Oct; 224(4): 583-9.
6. Oztürk CN, Tezel E, Yalçın O." Evaluation of the effects of losartan on a random pattern skin flap model in rats". *Ulus Travma Acil Cerrahi Derg*. 2011 Mar; 17(2): 97-102.
7. Yingxin G, Guoqian Y, Jiaquan L, Han X." Effects of natural and recombinant hirudin on VEGF expression and random skin flap survival in a venous congested rat model". *Int Surg*. 2013 Jan-Mar; 98(1): 82-7.
8. Ueda M, Kander T, Torii S, Oka T."An Experimental study of Delay Phenomenon-Attempts at Increasing the survival Length of skin flaps by use of Teflon sheet-". *Nagoya J.Med.Sci*.1981.44: 5-10.
9. Lineaweaver WC, Lei MP, Mustain W, Oswald TM, Cui D, Zhang F." Vascular endothelium growth factor, surgical delay, and skin flap survival". *Ann Surg*. 2004 Jun; 239(6): 866-73.
10. Bayat M, Tabatabai M.R, Shemshadi.H." Effects of low-power laser irradiation on survival of random skin flap in rats". *Euro. J of Plastic Surgery*. 2004 Aug, 27, (4): 178-181.
11. Cury V1, Bossini PS, Fangel R, Crusca Jde S, Renno AC, Parizotto NA." The effects of 660 nm and 780 nm laser irradiation on viability of random skin flap in rats". *Photomed Laser Surg*. 2009 Oct; 27(5): 721-4.
12. Flap classification and application in Mathes SY. *Plastic surgery 2nd ed*. Philadelphia, Saunders Elsevier, 2006; vol. 1, pp: 365-367.
13. Mcfarlane RM, Deyoung G, Henty RA. The design of a pedicle flap in the rat to study necrosis and its prevention. *Plast Reconstr Surg*. 1965 Feb; 35: 177-82.
14. Khouri RK, Angel, MF, Edstrom LE. Standardizing the dorsal rat flap. *Surgical Forum* 37: 590, 1986. (1986); 24.
15. Nolan J, Jenkins RA, Kurihara K, Schultz RC. The acute effects of cigarette smoke exposure on experimental skin flaps. *Plast Reconstr Surg*. 1985 Apr; 75(4): 544-51.
16. Kaufman T, Angel M, Eichenlaub H, Levin M, Hurwitz D, Futrell J.W. The Salutary Effects of the Bed on the Survival of Experimental Flaps. *Ann. Plast. Surg*. 1985; 14: 64.
17. Fukui A, Tamai S, Williams HB. The importance of venous drainage in rat flaps: an experimental study. *J Reconstr Microsurg*. 1989 Jan; 5(1): 19-30.
18. Hammond DC, Brooksher RD, Mann RJ, Beernink JH. The dorsal skin-flap model in the rat: factors influencing survival. *Plast Reconstr Surg*. 1993 Feb; 91(2): 316-21.
19. Liu BY, Liu BY, Li LF, He YF, Wang YR." [The influence of zi-hua burn cream on the survival of random skin flaps in rats]". *Zhonghua Zheng Xing Wai Ke Za Zhi*. 2013 Sep; 29(5): 370-5.
20. Xiao-Xiao T1, Sen-Min W, Ding-Sheng L." Effects of vinpocetine on random skin flap survival in rats". *J Reconstr Microsurg*. 2013 Jul; 29(6): 393-8.
21. Ghavami A, Nutt MP, and Hardy SP. Heat shock protein and high-dose aspirin: effects on random skin flap survival in a rat model. *Ann Plast Surg*. 2002 Jan; 48(1): 60-7.
22. Gülmez SE, Serel S, Uluç A, Can Z, Ergün H. Dipyron increases the blood flow of arterial dorsal skin flaps. *Aesthetic Plast Surg*. 2008 Sep; 32(5): 766-70.
23. Masoompour SM, Bagheri MH, Borhani Haghighi A, Novitsky YA, Sadeghi B, Gharibdoust F, Larijani B, Ranjbar Omrani G. Effect of ANGIPARS™, a new herbal drug on diabetic foot ulcer: A phase 2 clinical study. *DARU Vol. 16, Suppl. 1, 2008*.
24. Shamimi Nouri K, Karimian R, Nasli E, Kamali K, Chaman R, Farhadi M, Madani SH, Larijani B, Khorram Khorshid HR. Topical application of Semelil (ANGIPARS™) in treatment of pressure ulcers: A randomized clinical trial. *DARU Vol. 16, Suppl. 1 2008*.
25. Shamimi Nouri K, Heshmat R, Karimian R, Nasli E, Larijani B, Novitsky YA, Farhadi M, Gharibdoust F. Intravenous Semelil (ANGIPARS™) as a novel therapy for pressure Ulcers: A randomized clinical trial. *DARU Vol. 16, Suppl. 1 2008*.
26. Bahrami A, Kamali K, Ali-Asgharzadeh A, Hosseini P, Heshmat R, Khorram Khorshid HR, Gharibdoust F, Madani SH, Larijani B. Clinical application of oral form of ANGIPARS™ and in combination with topical form as a new treatment for diabetic foot ulcers: A randomized clinical trial. *DARU Vol. 16, Suppl. 1 2008*.

27. Ebrahimi M., Bakhshayeshi S., Heshmat R., Shahbazi S., Aala M., Peimani M., Khushechin G., Mohajeri Tehrani M.R., Shojaeefard A., Kamali K., Azimaraghi O., Larijani B. Post marketing surveillance on safety and effectiveness of Angipars in treatment of diabetic foot ulcers. *Daru* 2010; Vol 17, Supplement 1(1): 45-49.
28. Ghanbari S1, Yonessi M, Mohammadirad A, Gholami M, Baeri M, Khorram-Khorshid HR, Gharibdoost F, Abdollahi M." Effects of IMOD™ and Angipars™ on mouse D-galactose-induced model of aging".*Daru*. 2012 Oct 27; 20(1): 68.
29. Hasani-Ranjbar S1, Jouyandeh Z, Qorbani M, Hemmatabadi M, Larijani B." The effect of semelil (Angipars®) on bone resorption and bone formation markers in type 2 diabetic patients".*Daru*. 2012 Dec 3; 20(1): 84.
30. Bakhshayeshi S1, Madani S, Hemmatabadi M, Heshmat R, Larijani B." Effects of Semelil (Angipars™) on diabetic peripheral neuropathy: A randomized, double-blind Placebo-controlled clinical trial". *Daru*. 2011; 19(1): 65-70.
31. Asadi-Shekaari M1, Eftekhar Vaghefi H, Talakoub A, Khorram Khorshid H." Effects of Semelil (Angipars™) on focal cerebral ischemia in male rats". *Daru*. 2010; 18(4): 265-9.
32. Mousavi-Jazi M1, Aslroosta H, Moayer AR, Baeri M, Abdollahi M." Effects of Angipars on oxidative inflammatory indices in a murine model of periodontitis". *Daru*. 2010; 18(4): 260-4.