

## گزارش یک مورد درد شکم حاد به دنبال پاره شدن آنوریسم شریان کبدی

دکتر حمید رضا حقیقت‌خواه\*، دکتر جلال الدین خوشنویس\*\*، دکتر محمد رضا صبحیه\*\*\*

دکتر بلال دلشاد\*\*\*\*، دکتر فاطمه وکیلان\*\*\*\*\*

### چکیده:

آنوریسم شریانی کبدی دومین شایع‌ترین احشایی است و بیشتر در مردان دیده می‌شود. اکثر موارد بدون علامت است و به صورت تصادفی کشف می‌شود، اما در بین آنوریسم‌های شریانی‌های احشایی پاره شده، شیوع بالائی را دارد. شایع‌ترین علل آنوریسم شریانی کبدی، تروما و فرایند آترواسکلروز است. این مقاله گزارش یک مورد پارگی آنوریسم شریانی کبدی در آقای ۵۱ ساله‌ای است که بدون سابقه بیماری قبلی یا تروما با درد شکم مراجعه نموده و با تشخیص پارگی آنوریسم شریانی کبدی تحت لاپاراتومی اورژانس قرار گرفته است. نهایتاً خونریزی بیمار کنترل شده و بعد از دو روز با حال عمومی خوب مرخص گردیده است.

### واژه‌های کلیدی: درد شکم، آنوریسم، شریان کبدی

### زمینه و هدف

آترواسکلروتیک اشاره کرد که ۳۰ درصد علل را شامل می‌شود.<sup>۱</sup>

اگرچه اکثر موارد آنوریسم شریانی کبدی بی‌علامت است و به صورت تصادفی کشف می‌شود، ولی میزان بالای از پارگی را در میان آنوریسم‌های شریانی‌های احشایی دارد و تا ۶۰ درصد موارد علامتدار می‌شود.<sup>۲</sup>

توزیع آناتومیک آنوریسم‌های عروق احشایی بصورت زیر تخمین زده شده است:

آنوریسم شریانی طحالی شایع‌ترین آنوریسم‌های شریانی‌های احشایی هستند و تا ۶۰ درصد موارد را شامل می‌شوند. این آنوریسم در زنان شایع‌تر است و معمولاً در بیماران جوان‌تر از ۵۲ سال رخ می‌دهد. آنوریسم‌های شریانی کبدی دومین آنوریسم شایع احشایی است و در مردان بیشتر دیده می‌شود و معمولاً در حدود ۶۰ سال دیده می‌شود. اگر موارد آنوریسم تروماتیک را مستثنی کنیم، از جمله علل شایع آنوریسم شریانی کبدی می‌توان به روندهای

نویسنده پاسخگو: دکتر محمد رضا صبحیه

تلفن: ۲۲۷۲۱۱۴۴

E-mail: mreza.sobhiyeh@yahoo.com

\* دانشیار گروه جراحی عمومی و عروق، دانشگاه علوم پزشکی شهید بهشتی، بیمارستان شهدای تجریش

\*\* دانشیار گروه رادیولوژی، دانشگاه علوم پزشکی شهید بهشتی، بیمارستان شهدای تجریش

\*\*\* دستیار فوق تخصصی جراحی عروق، دانشگاه علوم پزشکی شهید بهشتی، بیمارستان شهدای تجریش

\*\*\*\* دستیار گروه جراحی عمومی، دانشگاه علوم پزشکی شهید بهشتی، بیمارستان شهدای تجریش

\*\*\*\*\* دستیار گروه رادیولوژی، دانشگاه علوم پزشکی شهید بهشتی، بیمارستان شهدای تجریش

تاریخ وصول: ۱۳۹۲/۰۹/۰۴

تاریخ پذیرش: ۱۳۹۳/۰۵/۱۰

### معرفی بیمار

آقای ۵۱ ساله که با شک به آنوریسم آئورت در بخش جراحی عروق بیمارستان شهدای تجریش بستری شده است. بیمار از ۲ روز قبل، هماچوری و دیزوری و فرکونسی داشته و یک نوبت هم دفع لخته گزارش کرده است. در عصر همان روز دچار تب و لرز با درد شکم می‌شود. درد شکم بیماری مبهم و منتشر، اما در سمت راست و هیپوگاستر بیشتر بوده و شروع ناگهانی دارد. این درد به غذا خوردن و اجابت مزاج ربطی نداشته است.

یک مورد مراجعه داشته و علامت درمانی شده است. در ادامه با بدتر شدن حال عمومی وی، به بیمارستان مرکز دیگری برده شده که در سونوگرافی انجام شده مایع آزاد شکمی و افت هموگلوبین مطرح شده و به آنوریسم آئورت شکمی مشکوک شدند و به این مرکز ارجاع داده شده است.

در شرح حال بیمار هم سابقه فشار خون بالا از ۶ سال قبل داریم، ولی گزارش از چربی خون بالا بیان نشده اما در زمان بستری متوجه دیابت شیرین شدند (که می‌تواند زمینه‌سازی برای آترواسکلروز باشد).

در معاینه بیمار ملتحمه رنگ پریده بوده و اسکلا اندکی ایکتریک است. در معاینه شکم نرم و اتساع ندارد، تندرست نواحی فوقانی شکم بدون ریباند تندرست دارد. در عکس قفسه صدری نکته‌ای پاتولوژیک وجود ندارد و در سونوگرافی شکم که به همراه خود داشت کلیه، اندازه و شکل نرمال بوده و تنها تصویر دو سنتگ در کلیه چپ در کالیس میانی و تحتانی مشهود است و پروستات از حد طبیعی بزرگتر می‌باشد. با توجه به پایدار بودن علائم حیاتی بیمار کاندید سی تی و سی تی آنژیوگرافی شد.

در سی تی آنژیوگرافی از آئورت توراسیک تا دیستال هر دو اندام، در شاخه شریانی کبدی چپ ناحیه مدور کوچک پر شده از ماده حاجب دیده می‌شود و قطر آن بیشتر از شاخه پروگزیمال آن می‌باشد و مطرح‌کننده آنوریسم پروگزیمال شریان کبدی چپ است (احتمال پارگی دارد) بعلاوه نواحی هترودنس متعدد در کبد، نشانه رواسکولاریزاسیون وجود دارد و یک آنوریسم ساکولر به قطر ۹ میلیمتری در شریان گاستریک چپ بعد از محل منشاء در فاصله ۱ سانتیمتری دیده می‌شود. در فضای اطراف کبد و ناودان پاراکولیک دو طرف خصوصاً راست مایع آزاد فراوان و هماتوم گسترده

۶۰ درصد آنوریسم‌های شریانی طحالی، ۲۰ درصد شریان کبدی، ۶ درصد شریان مزانتریک فوقانی، ۴ درصد شریان سلیاک، شریان‌های گاستریک و گاسترواپی‌پلوئیک ۴ درصد، شریان‌های ژژنال، ایئال و کولیک ۳ درصد، شریان‌های پانکراتیکودئودنال و پانکراسی ۲ درصد و شریان گاستروئودنال ۱/۵ درصد و شریان مزانتریک تحتانی کمتر از ۱ درصد.<sup>۱</sup>

اکثر موارد آنوریسم‌های شریان‌های احشایی حقیقی دژنراتیو یا آترواسکلروتیک هستند و در نمونه‌های بافت شناسی نشان‌دهنده، کاهش عضله صاف و پارگی فیبرهای الاستیک و فقدان و کمبود مدیای شریانی است.<sup>۲</sup>

سایر علل شایع همراه با آنوریسم‌های شریانی احشایی حقیقی عبارتند از:

دیسپلازی فیبروموسکولار، بیماری کلاژن واسکولار، وضعیتهای التهابی و اهلردانلوس.<sup>۱</sup>

در مقالات گزارش شده که نزدیک به یک چهارم موارد آنوریسم‌های شریان احشایی به طور اولیه برای پارگی ارزیابی شده‌اند و میزانی مرگ و میر گزارش شده این پارگی‌های شناسایی شده حداقل ۱۰ درصد و احتمالاً خیلی بالاتر می‌باشد.

از MRI, CTA, CT و MRA برای شناسایی این آنوریسم‌ها بهره می‌بریم. برطبق پیشرفت‌های اخیر در روشهای تصویربرداری از جمله سی تی و آنژیوگرافی، بروز آنوریسم‌های شریانی احشایی شناسایی شده افزایش یافته است.<sup>۱</sup>

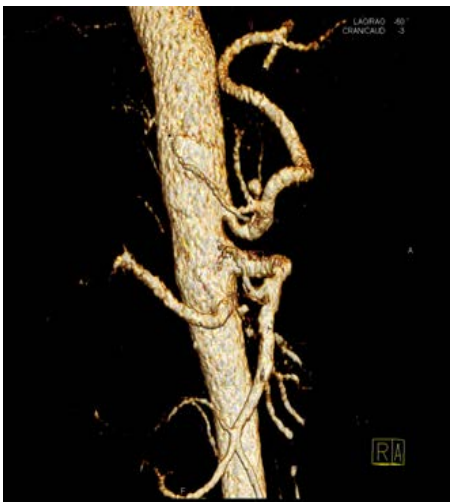حدود ۸۰ درصد آنوریسم‌های شریانی کبدی، خارج کبدی هستند و ۶۳ درصد در شریان کبدی مشترک، ۲۸ درصد در شریان کبدی راست و ۵ درصد در شریان کبدی چپ و ۴ درصد در هر دو شریان کبدی راست و چپ گزارش شده‌اند.

موردی از آرتریت تاکایاسو گزارش شده که نیازمند مداخله جراحی متعدد برای انفارکت مزانتریک، آنوریسم توراکوابدومینال و آنوریسم شریان کبدی خاص (Proper Hepatic) بوده است.<sup>۲</sup>

آنوریسم‌های عروق کوچک‌تر مثل شریانی کبدی، شریانی گاستریک چپ و گاستروئودنال ممکن است بطور غیرمستقیم باعث خونریزی گوارشی فوقانی باشد، از راه خونریزی داخل مجاری صفراوی (هموبیلیا) یا خونریزی به داخل کیست کاذب پانکراس.

با تشخیص قبل از عمل هماتوم داخل صفاقی تحت عمل جراحی قرار گرفت. قبل از عمل، بیهوشی با سوپنتانیل ۵۰ میکروگرم شروع شد و در موقعیت سوپاین با انسیزیون میدلاین وارد شکم شدیم که حدود ۲/۵ لیتر خون و هماتوم خارج شد. هر ۴ کوآدرانت را یک کردیم و سپس پک‌ها را خارج کردیم. پارانشیم کبد سالم بوده و ضایعه‌ای وجود نداشت. طحال سالم بود و در فضای خلف صفاق، هماتوم نبود. بعد از اکسیلوراسیون کامل متوجه شریانی در بین لوب کودیت و لوب چپ کبد شدیم که آنوریسمال و پاره شده بود. روی محل پارگی، لخته وجود داشت. با زدن بولداگ در قسمت پروگزیمال هیچگونه تغییر رنگی در لوب چپ کبد دیده نشد و تصمیم به لیگاتور قسمت دیستال و پروگزیمال کردیم. داروهای بیهوشی به کار رفته شامل ۱۴ میلی‌گرم اتومیدیت و ۲۰ میلی‌گرم سیس‌آتراکوریوم با N<sub>2</sub>O و ایزوفلوران بود. مدت کل بیهوشی ۲ ساعت بود و حین جراحی، ۱ واحد FFP، ۲ سالین هایپرتون و ۱۰۰ میلی‌گرم کلسیم گلوکونات و آمپول هیدروکورتیزون ۱۰۰ و ۲ میلی‌گرم میدازولام و ۳ میلی‌گرم فنتانیل برای بیمار استفاده شد (بیمار تحت بیهوشی عمومی قرار گرفت). در پایان شکم را شستشو دادیم و خشک کردیم و خونریزی نداشتیم، رنگ کبد هم نرمال بود و بعد شمارش وسایل، فاشیا را بستیم و پوست با نخ نایلون ۰-۳ دوخته شد (تصویر ۲).

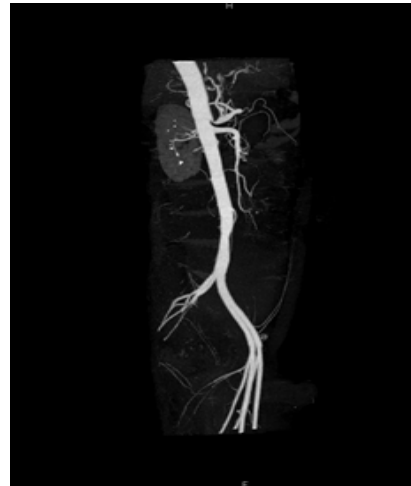
نهایتاً بیمار با تشخیص آنوریسم پاره شده شاخه چپ شریان کبدی خاص (Proper Hepatic)، تحت لیگاتور هر دو بخش پروگزیمال و دیستال آنوریسم قرار گرفت.



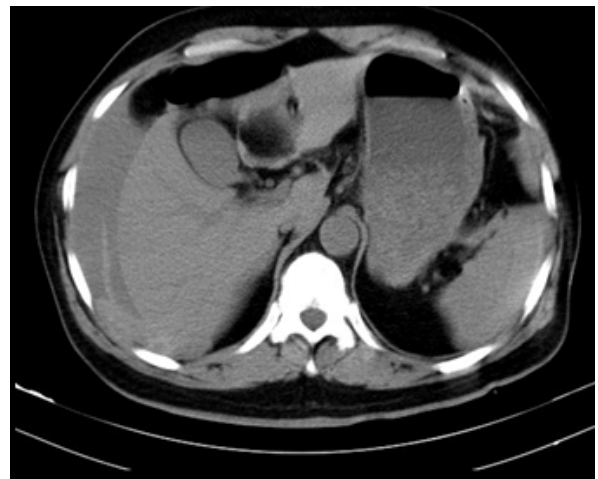
تصویر ۲ الف - تصویر بازسازی سه بعدی عروق احشائی بعد از عمل

صفاقی در لگن با دانسیته بالا، نشانه تداوم خونریزی دیده شد (تصویر ۱).

در سی‌تی اسپیروال شکم و لگن بدون تزریق دیامتر آئورت شکمی و شاخه‌های اصلی طبیعی بود، نشانه‌ای از دایسکشن یا آنوریسم نداشتیم. نواحی هتروودنس متعدد در کبد نشانه دواسکولاریزه است و یک آنوریسم به قطر ۹ میلی‌متر در شریان گاستریک چپ دیده می‌شود (تصویر ۱).



تصویر ۱ الف - تصویر بازسازی سه بعدی عروق احشائی قبل از عمل



تصویر ۱ ب - مقطع سی‌تی اسکن عروق احشائی قبل از عمل

در آزمایشات قبل از عمل بیمار اوره خون و کراتینین از حد طبیعی بالاتر بوده و هموگلوبین و هماتوکریت پایین (آنمیک) بود. وضعیت انعقادی بیمار طبیعی بود. نهایتاً بیمار

حدود ۷۵ درصد تا ۸۰ درصد آنوریسم‌های کبدی، خارج کبدی‌اند و اکثر موارد آنوریسم‌های شریانی کبدی منفرد هستند.

مداخله در زمینه آنوریسم شریان کبدی در همه بیماران علامت‌دار و بی‌علامت با آنوریسم‌های حقیقی با قطر  $< ۲$  سانتیمتر یا رشد سریع در مطالعات تصویربرداری سریالی می‌بایست لحاظ شود. درمان آنی وابسته است به گستردگی ضایعه در موقعیت‌های آناتومیک و شکل آنوریسم شریان کبدی، علل زمینه‌ای و وضعیت اندام‌های انتهایی.<sup>۱</sup>

آنوریسم‌های شریان کبدی را می‌توان با لیگاتور باز یا آمبولیزاسیون Coil درمان کرد. لیگاتور شریانی کبدی هیچگاه نمی‌بایست در بیماران سیروزی یا سایر بیماری‌های کبدی انجام شود، چون حتی درجات اندکی از ایسکمی می‌تواند فاجعه‌آمیز باشد. آنوریسم‌های دیستال به گاسترودونال برخاسته از شریان Proper Hepatic معمولاً نیازمند بازسازی شریانی هستند.

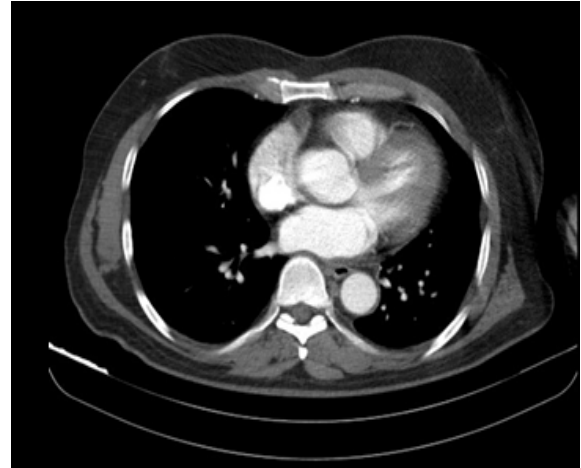مدیریت اندوواسکولار برای بیماران با آنوریسم پاره شده و با ناپایداری همودینامیک مناسب است. درمان اندوواسکولار آنوریسم شریانی کبدی با عوارض کوتاه مدت بالقوه‌ای همراه است مانند ایسکمی کبدی، آبسه کبدی، کله سیستیت. آنوریسم‌های داخل کبدی و آنوریسم‌های کاذب کاندیدهای مناسبی برای آمبولیزاسیون Coil یا Particle هستند چون این آنوریسم‌ها از لحاظ دسترسی جراحی با دشواری روبرو هستند. علاوه بر درمان با آمبولیزاسیون نیاز به رزکسیون پارانشیم کبدی را رفع می‌کند.<sup>۵</sup>

موارد آنوریسم احشایی که بصورت الکتیو درمان می‌شوند، مرگ و میر و عوارض بعد از عمل کمی دارند.

ایسکمی کبدی می‌تواند مستقیماً به صورت عوارضی در رابطه با مداخلات باشد شامل دایسکشن شریانی، ترومبوز حاد یا آمبولیزاسیون بافت غیرهدف یا ناشی از گردش خون جانبی ناکافی بعد از انسداد عروق.

پیشرفت‌های شکل گرفته در آمبولیزاسیون از راه جلدی، گزینه‌های درمانی مطلوب‌تری را برای بیمارانی که در خطر بالای جراحی هستند یا مواردی که آنوریسم‌ها درمان جراحی دشوار دارند، فراهم کرده است. درمان جراحی الکتیو در اکثر بیماران به خوبی تحمل می‌شود.

در بررسی‌هایی که در Med Line 2012 انجام گرفت، تاکنون هیچ مورد آنوریسم شریان کبدی پاره شده مشاهده نشده است.



تصویر ۲ ب - مقطع سی‌تی اسکن عروق احشایی بعد از عمل

### بحث و نتیجه‌گیری

آنوریسم‌های شریان احشایی نسبتاً نادرند، ولی از اهمیت زیادی برخوردار هستند (به علت احتمال پاره شدن و ماهیت خونریزی تهدیدکننده حیات). با پیشرفت‌هایی که در سی‌تی و آنژیوگرافی و روش‌های تصویربرداری شکل گرفته، بسیاری از این آنوریسم‌ها را می‌توان قبل از وخامت اوضاع تشخیص داد.<sup>۱</sup>

علائم عمومی آنوریسم آئورت کبدی شامل درد اپی‌گاستر یا RUQ می‌باشد و گاهی خونریزی گوارشی و زردی می‌باشد. تریاد کلاسیک Quinke شامل درد شکمی، هماتوبیلیا و زردی انسدادی ناشایع است و در کمتر از یک سوم موارد مشاهده می‌شود. از جمله علل ایجاد آنوریسم شریان کبدی، در حدود ۳۰ درصد موارد علل دژنراتیو (آترواسکلروتیک) است.<sup>۲</sup>

از دیگر علل مسبب بیماری می‌توان به مدیال دژنریشن، فیبرودیسیپلازی، تروما، عفونت، بیماری‌های بیلیاری و پروسه‌های آندوسکوپی یا پوستی اشاره کرد که در شرح حال بیماری هم گزارشی از آندوسکوپی در ۲ ماه قبل (به علت ملنا) دیده می‌شود.<sup>۱</sup>

در سی‌تی آنژیوگرافی آئورت شکم بعد عمل تنه سلیاک و شریان مزانتریک فوقانی و آئورت شکمی نمای نرمال دارند. یک آنوریسم ساکولر به قطر ۹ میلی‌متر با ترومبوز باریک محیطی ظریف در شریان گاستریک چپ ۱ سانتیمتر بعد منشاء مشهود است. که نیاز به اقدام جراحی ندارد. شریان کبدی و شاخه‌های آن و شریان طحالی نمای نرمال دارند.

**Abstract:**

## **A Case Report of Acute Abdominal Pain after a Ruptured Hepatic Artery Aneurysm**

*Khoshnevis J. MD<sup>\*</sup>, Haghyghatkah H. MD<sup>\*\*</sup>, Sobhiyeh M. R. MD<sup>\*\*\*</sup>  
Delshad B. MD<sup>\*\*\*\*</sup>, Vakilian F. MD<sup>\*\*\*\*\*</sup>*

(Received: 25 Nov 2013      Accepted: 1 Aug 2014)

Hepatic artery aneurysm is the second most common visceral aneurysm and has been seen mainly in men. Most cases are asymptomatic and are discovered accidentally, but the incidence of this kind of aneurysm is high among ruptured visceral artery aneurysm. The most common causes of hepatic artery aneurysm is trauma, and atherosclerosis. This paper is a case report about the ruptured hepatic artery aneurysm in a 51 years old man without history of previous disease or trauma, who referred with abdominal pain. When he was diagnosed, ruptured hepatic artery aneurysm, he underwent an emergency laparotomy. Ultimately, his bleeding was controlled after two days, and the patient was discharged in good condition.

***Key Words: Abdominal Pain, Aneurysm, Hepatic Artery***

\* *Associate Professor of General and Vascular Surgery, Shahid Beheshti University of Medical Sciences and Health Services, Shohadaye Tajrish Hospital, Tehran, Iran*

\*\* *Associate Professor of Radiology, Shahid Beheshti University of Medical Sciences and Health Services, Shohadaye Tajrish Hospital, Tehran, Iran*

\*\*\* *Resident of vascular Surgery, Shahid Beheshti University of Medical Sciences and Health Services, Shohadaye Tajrish Hospital, Tehran, Iran*

\*\*\*\* *Resident of General Surgery, Shahid Beheshti University of Medical Sciences and Health Services, Shohadaye Tajrish Hospital, Tehran, Iran*

\*\*\*\*\* *Resident of Radiology, Shahid Beheshti University of Medical Sciences and Health Services, Shohadaye Tajrish Hospital, Tehran, Iran*

**References:**

1. Cronenwett and Johnston. Rutherford vascular surgery text book. 7<sup>th</sup> edition. Chapter 138.
2. Jaunoo SS, Tang TY, Uzoigwe C, Walsh SR, Gaunt ME. Hepatic artery aneurysm repair: a case report. Journal of medical case reports. 2009, 3: 18.
3. Chang-Bon Man, Kasim A Behranwala and Malcolm S Lennox. Ruptured hepatic artery aneurysm presenting as abdominal pain: a case report. Cases J. 2009. 2: 8529.
4. Pfeiffer T, Reiher L, Grabitz K, Grünhage B, Häfele S, Voiculescu A, Fürst G, Sandmann W. Reconstruction for renal artery aneurysm: Operative techniques and long-term results. J vasc surg. 2003 Feb; 37(2): 293-300.
5. Liu Q, Lu JP, Wang F, Wang L, Jin AG, Wang J, Tian JM. Visceral Artery Aneurysms: Evaluation Using 3D Contrast- Enhanced MR Angiography. AJR Am J Roentgenol. 2008 Sep; 191(3): 826-33.