

گزارش نتایج انواع روش‌های رایج جراحی در درمان هایپوسپادیاس در بیمارستان کودکان بهرامی طی سال‌های 1396-1398

دکتر محمدرضا طلوع استادان یزد*، دکتر فرید اسکندری تربقان**، دکتر منصور ملایان***،
دکتر آیت احمدی****

چکیده

زمینه و هدف: هایپوسپاد یک بیماری شایع مادرزادی بصورت وقفه در رشد زمان مجرا و پره پوس و ایجاد کوردی است که روش‌های جراحی متنوعی دارد. این اختلال بخصوص در موارد شدید اگر اصلاح نشود می‌تواند موجب اختلال در ادرار کردن و حتی اختلال در فعالیت جنسی و اختلالات روانی شود.

مواد و روش‌ها: از مهر 1396 تعداد 147 بیمار که تحت عمل ترمیم هایپوس قرار گرفتند، از نظر بیماری‌های همراه، محل مجرا، کوردی، نوع عمل ترمیمی، نیاز به سیستوستومی، فلاپ پوستی، فلاپ مخاطی، گلانوپلاستی و عوارض (هماتوم، تکروز فلاپ پوستی، تنگی مئاتوس، فیستول ادراری به پوست، چرخش آلت) و نیاز به عمل مجدد بررسی شدند.

یافته‌ها: شایعترین اعمال جراحی MAGPI و TIP بود. شایعترین فلاپ پوستی، فلاپ دورسال 77 مورد (52/4%) بود. فلاپ مخاطی 53 مورد (36/1%)، گلانوپلاستی 73 مورد (49/7%)، تای اوور 16 مورد (10/9%)، استنت 21 مورد (14/3%) و سوند فولی 51 مورد (34/7%) و سیستوستومی 24 مورد (16/3%) انجام شد. عوارض هماتوم 3 مورد (2%)، تکروز فلاپ پوستی 3 مورد (2%)، تنگی مئاتوس 2 مورد (1/4%)، فیستول ادراری به پوست 2 مورد (1/4%)، چرخش آلت 2 مورد (1/4%) بودن نیاز به عمل مجدد در 139 مورد (94/6%) موارد نداشتیم.

نتیجه‌گیری: با رعایت کردن اصول عمل، استفاده از تکنیک مناسب و اصول فلاپ گذاری و ترمیم مجرا و استفاده از فلاپ مخاطی و استفاده درست از سوند فولی، استنت، می‌توانیم عوارض جراحی را تا حد زیادی کاهش دهیم. نتایج ما بسیار بهتر از نتایج مقالات بود.

واژه‌های کلیدی: هایپوسپاد، کوردی، پره پوس

نویسنده پاسخگو: دکتر محمدرضا طلوع استادان یزد
تلفن: 021-73013315

E-mail: tolou1380@yahoo.com

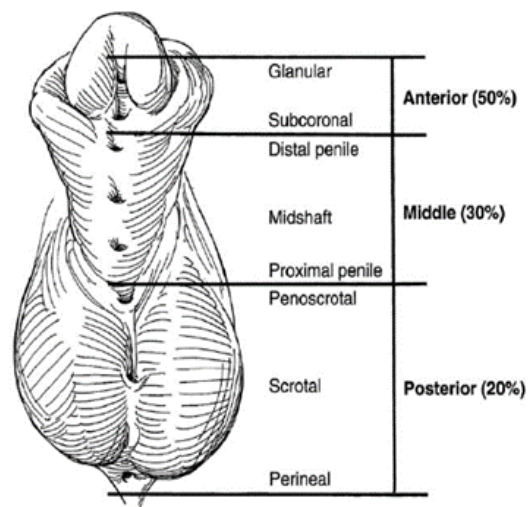
* دستیار گروه جراحی کودکان، دانشگاه علوم پزشکی تهران، بیمارستان بهرامی
** استادیار گروه جراحی کودکان، دانشگاه علوم پزشکی تهران، بیمارستان بهرامی
*** دانشیار گروه جراحی کودکان، دانشگاه علوم پزشکی تهران، بیمارستان بهرامی
**** استادیار گروه آمار و تحقیقات، دانشگاه علوم پزشکی تهران

تاریخ وصول: 1398/01/20

تاریخ پذیرش: 1398/03/02

زمینه و هدف

هایپوسپاد یک بیماری شایع مادرزادی است که نوعی آنومالی به حساب می‌آید و در هر 250 تولد 1 نفره آن مبتلا است و بصورت دقیق‌تر از هر 125 نوزاد پسر 1 نفر به این بیماری دچار است. هایپوسپاد در اصل توقف در رشد نرمال مجرا، پره پوس در سطح و نترال آلت است که می‌تواند محدوده وسیعی از اختلالات را ایجاد کند. هایپوسپادیاس در پسر بچه‌ها یعنی همراهی 3 آنومالی در آلت: وجود یک سوراخ غیر عادی شکمی مآتوس پیشابراهی که می‌تواند در هر نقطه‌ای از سطح شکمی آلت از پرینه تا گلانس قرار گیرد، وجود یک خمیدگی غیرعادی شکمی در آلت (Chordee) و یک انتشار غیرعادی پیش پوست با یک کلاهک موجود در سطح پشتی و کمبود پیش پوست در سطح شکمی. البته باید توجه داشت که آنومالی دوم و سوم ممکن است در همه بیماران دیده نشود. با معاینه دقیق نوزاد پس از تولد می‌توان هایپوسپادیاس را تشخیص داد. البته باید ذکر شود که پسر بچه‌هایی که به شکل خفیف‌تر هایپوسپادیاس گرفتارند یا در پره پوسی که عقب نمی‌رود یا در آنهایی که مگامآتوس با پره پوس سالم دارند ممکن است از تشخیص فرار نموده تا وقتی که پره پوس را به طور کامل پس بزنند یا اینکه این بچه‌ها ختنه شوند. هایپوس در 3 تیپ قدامی (50%)، میانی (30%)، خلفی یا پروگزیمال (20%) است. نوع قدامی بر 3 نوع گلاندولار، کروئال، ساب کروئال است. نوع میانی بر 3 نوع دیستال پنیل، میدشفت، پروگزیمال پنیل است. نوع خلفی هم بر 3 نوع پنواسکروئال، اسکروئال و پرینه آل است (تصویر 1).



تصویر 1- قسمت‌های مختلف مجرا در هایپوسپاد

این اختلال به خصوص در موارد شدید اگر اصلاح نشود می‌تواند موجب اختلال در ادرار کردن و حتی اختلال در فعالیت جنسی و اختلالات روانی شود. در موارد شدید بهتر است امبیگوس ژنیتالیا و اختلال کرموزومی رد شود.

روش‌های جراحی متنوعی چون Mathieu, MAGPI, TIP, Onlay Flap, ... برای درمان هایپوسپاد وجود دارد که ما در این مطالعه، نتایج حاصل از انواع جراحی و عوارضی چون همانوم، عفونت، نکروز پوست، نکروز فلاپ، تنگی میا، فیستول مجرا، چرخش آلت و ... را در بیماران مبتلا به هایپوسپاد در دپارتمان جراحی بیمارستان بهرامی مورد بررسی قرار دادیم (در یک مطالعه کوهورت) تا بتوانیم با اتخاذ روش مناسب جراحی بهترین نتیجه را برای بیماران به ارمغان بیاوریم.¹

در سال 2015 در نیجریه، نتایج 5 ساله یک مرکز درمانی از نظر ترمیم هایپوسپاد منتشر شده که عوارض زیادی چون تنگی میا، فیستول مجرا به پوست و ... گزارش شده است.²

در آمریکا در سال 2016، نتایج TIP در درمان هایپوسپاد دیستال از نظر تنگی مجرا و ... چک شده که این عوارض در این روش درمانی کمتر بوده است.³ در سال 2014 در چین، به مقایسه TIP با روش Onlay Flap ترانسورس در بیماران پروگزیمال هایپوسپاد پرداخته که به این نتیجه رسیده که در این 2 روش نتایج یکسانی از نظر عوارض داشته است.⁴

در سال 2016 در هند به بررسی نتایج جراحی TIP در بالغین و کودکان پرداخته و به این نتیجه رسیده که یورتروپلاستی به روش TIP در بالغین با مشکلات و عوارض بیشتری در مقایسه با کودکان برخوردار بوده است و عوارضی چون شدت هایپوس، درجه کوردی، کیفیت اسپونژیوم و پهنای Urethral Plate در آن دخیل است.⁵

در سال 2016 در کویت، به بررسی نتایج جراحی هایپوسپاد به روش TIP در 263 بیمار پرداخته و از آن به عنوان یک روش خوب در درمان هایپوس با کمترین عوارض نام برده است.⁶

در سال 2017 در انگلیس به بررسی عمل جراحی در هایپوسپاد پرداخته و بیان شده در مراکزی که میزان عمل بالاتری دارند میزان عوارض کمتر است.⁷

فقط کوردی شدید اصلاح می‌شود و در سطح و نترال آلت از پره پوس یورترال پلیت درست می‌شود و 6 ماه بعد با برش دور تا دور یورترال پلیت بصورت U و رساندن لبه‌های آن روی گاید سوند فولی مجرا ترمیم می‌شود.

سپس در فواصل هفته اول، ماه اول، ماه سوم، ماه ششم و یک‌سالگی با هماهنگی فعال توسط دستیار فوق تخصص جراحی کودکان جهت معاینه به درمانگاه جراحی بیمارستان مراجعه و توسط استاد دیگر جراحی (جهت جلوگیری از یکسونگری هدفدار) در این چند ماه ویزیت شدند و برگه پیگیری کودک در این 1 سال با جزییات و حتی ضمیمه کردن عکس آلت کامل شد و در صورت داشتن مشکل جهت مداخله مجدد بستری شده و درغیر آن پیگیری ادامه می‌یافت. در انتها همه اطلاعات بیمار توسط دستیار فوق تخصص جراحی کودکان و استاد آمار بررسی شد.

با توجه به مطالعه کوهورت توصیفی (یک گروهی) در طرح ما که هدف آن تعیین میزان عوارض بود و با توجه به احتمال عوارض مختلف چون فیستول پوستی 8%، همتوم 10%، تنگی مجرا 2% و نکروز پوستی 0/01% و استفاده از فرمول زیر که $(z = 1/96)$ و $(c = 0/05)$ است برای P (هر یک از درصدهای عوارض بالا) مقدار نمونه s مشخص شد که با توجه به شیوع بالاتر همتوم ما عدد نمونه حاصله 147 بیمار را جهت حجم نمونه با توجه به فرمول زیر محاسبه شد. (Z) بتوان 2 ضربدر P ضربدر 1 منهای P می‌کنیم و حاصل را تقسیم بر C بتوان 2 می‌کنیم تا SS حجم نمونه بدست آید

$$SS = [Z^2 \times P \times (1-P)] / C^2$$

بعد از اخذ مجوز انجام طرح از کمیته محترم اخلاق دانشگاه، ابتدا قبل از ورود به تحقیق والدین بیمار را از تحقیق و اهداف آن مطلع کرده و به آنها کاملاً شرایط توضیح داده شد که این تحقیق خللی در درمان بیمار به وجود نمی‌آورد و حتی پیگیری دقیق‌تری را برای کودک در پی دارد و در نهایت بعد از موافقت والدین بیمار وارد طرح شدند. همچنین اطلاعات بیمار محرمانه می‌ماند و فقط جهت استفاده در طرح بدون ذکر نام مورد استفاده قرار می‌گیرد. لذا ما همه کودکان مبتلا به هایپوس با هر شدت بیماری که تاکنون عمل در این زمینه قرار نگرفته بودند و پدر و مادرشان هم اجازه ورود کودک در این طرح را داده‌اند را وارد مطالعه کردیم. بیماران با عدم رضایت والدین و همچنین بیماران با سابقه عمل قبلی هایپوسپاد از مطالعه خارج شدند.

در بلژیک هم در سال 2017 به بررسی نتایج زیبایی و عملکردی عمل هایپوسپاد به روش TIP پرداخته که نتایج طولانی مدت خوب و یورتروفلومتری مناسب داشته‌اند.⁸ با بررسی مقالات به این نتیجه رسیدیم که مطالعه‌ای که به بررسی عوارض بعد عمل هایپوسپاد بطور جامع بپردازد و این عوارض را در اعمال متنوع هایپوسپاد بررسی کند، نداریم.

مواد و روش‌ها

از مهر ماه 1396 همه بیماران مبتلا به هایپوس که والدین آنها رضایت به ورود به مطالعه را داشتند ابتدا فرم اطلاعات آنها قبل عمل و بعد بیهوشی توسط دستیار فوق تخصص جراحی کودکان پر شد و سپس در اتاق عمل با توجه به شدت بیماری (محل مجرا - میزان کوردی) تحت عمل جراحی توسط یک استاد فوق تخصص جراحی کودکان قرار گرفت. در اتاق عمل و زیر بیهوشی کاملاً آلت از نظر محل مجرا، میزان کوردی و میزان پره پوس بررسی شد، سپس اگر مجرا در ناحیه گلانس بود، ترمیم مجرا انجام نشد (فقط نیاز به اصلاح کوردی و اصلاح نقص پره پوس داشت)، اگر مجرا در ناحیه کروئال بود عمل MAGPI انجام شد، اگر مجرا در ناحیه میدشفت تا کروئال بود عمل TIP انجام شد، اگر مجرا پروگزیمال تر بود، تحت عمل دو مرحله‌ای و ایجاد یورترال پلیت در مرحله اول قرار گرفت.

در روش MAGPI ابتدا با برش دیواره خلفی نوک مجرا، با 3 بخیه در راستای آلت به طرف نوک آلت بالا می‌کشیم و سپس پره پوس را برش می‌زنیم و با دگلاو کامل آلت کوردی را اصلاح می‌کنیم و با توجه به میزان دیفکت پوست از فلاپ پوستی و... جهت ترمیم آلت استفاده می‌کنیم و در آخر آلت را پانسمان می‌کنیم.

در روش TIP ابتدا دور محل مجرا بصورت U برش پره پوس می‌دهیم و سپس با برش بقیه پره پوس با دگلاو کامل آلت کوردی را اصلاح می‌کنیم و سپس مجرا را روی گاید سوند فولی یا استنت با بهم رساندن لبه‌های U در 2 لایه ترمیم می‌کنیم. با توجه به میزان دیفکت پوست از فلاپ پوستی و... جهت ترمیم آلت استفاده می‌کنیم و در آخر آلت را پانسمان می‌کنیم. برخی به جای سوند فولی از سیستم‌ستومی همراه استنت استفاده می‌کنند.

در روش دو مرحله‌ای هم که برای هایپوس‌ها با دهانه مجرا دیستال شفت تا پربنه انجام می‌شود، در مرحله اول

یافته‌ها

داده‌های جمع آوری شده در 147 بیمار مبتلا به هایپوس را مورد بررسی قرار دادیم. میانگین سنی 3/48 سال با انحراف معیار 2/4 و میانه 3 سال بدست آمد که کوچکترین فرد 1 ساله و بزرگترین فرد 14 ساله بود. در بررسی هموگلوبین این افراد میانگین 12/46 با انحراف معیار 1/1 و میانه 12/5 که کمترین Hb 8/4 و بیشترین Hb: 15 بود.

از 147 بیمار در بررسی سابقه فامیلی آنها 123 نفر معادل 83/7 درصد سابقه فامیلی منفی داشتند، 9 نفر (6/1 درصد) سابقه عمل هرنی اینگوینال، 2 نفر (1/4 درصد) سابقه عمل UDT داشتند. در 147 بیمار مبتلا به هایپوس 5 نفر (3/4 درصد) سابقه عمل ختنه داشتند. 2 نفر (1/4 درصد) سابقه فاویسم 2 نفر (1/4 درصد)، سابقه معقد بسته 2 نفر (1/4 درصد)، سابقه آترونی بیضه 1 نفر (0/7 درصد) سابقه نارسای آدرنال داشتند.

در جدول 1 می‌بینیم که از 147 بیمار مبتلا به هایپوس 29 مورد (19/7 درصد) نوع گلاندولار، 42 مورد (28/6 درصد) نوع کروئال وساب کروئال و 42 مورد (28/6 درصد) نوع دیستال شفت، 15 مورد (10/2 درصد) میدشفت و 19 مورد (12/9 درصد) پنواسکروئال بود.

جدول 1- نوع هایپوس در بیماران

نوع هایپوس در بیماران		
متغیر	تعداد	درصد
گلاندولار	29	19/7
کروئال و ساب کروئال	42	28/6
دیستال شفت	42	28/6
میدشفت	15	10/2
پنواسکروئال	19	12/9

از 147 بیمار مبتلا به هایپوس 137 نفر (93/2%) کوردی آلت داشتند و فقط 10 (6/8%) مورد کوردی نداشتند. بر طبق جدول 2 می‌بینیم که از 147 بیمار مبتلا به هایپوس، 22 بیمار نیاز به اصطلاح و مانیپولاسیون مجرای ادراری نداشتند (فقط نیاز به اصلاح کوردی و اصلاح نقص پره پوس داشتند). (15 درصد)، 42 بیمار به روش MAGPI ترمیم شدند (28/6 درصد)، 51 بیمار به روش TIP ترمیم شدند (34/7 درصد).

16 بیمار به روش 2 مرحله‌ای ترمیم هایپوس (مرحله اول) ترمیم شدند که بعد از مدتی تحت عمل مرحله دوم قرار گرفتند (10/9 درصد). 2 بیمار که از مراکز دیگر به بیمارستان ما آمده بودند، تحت عمل مرحله دوم هایپوس قرار گرفتند (1/4 درصد). بیمار (1/4 درصد) تحت عمل Meatal Advancement قرار گرفتند. 7 بیمار (4/8 درصد) تحت عمل ماتیو قرار گرفتند. 5 بیمار (3/4 درصد) تحت عمل Urethral Triangular Mobilization advancement قرار گرفتند.

جدول 2- نوع عمل ترمیمی هایپوس در بیماران

نوع عمل ترمیمی هایپوس در بیماران		
متغیر	تعداد	درصد
بدون دستکاری مجرا	22	15
MAGPI	42	28/6
TIP	51	34/7
2 Stage- Now Create Urethral Plate	16	10/9
2 Stage - 2 th Operation	2	1/4
Meatal Advancement	2	1/4
Mateau	7	4/8
Urethral Triangular Mobilization Advancement	5	3/4

از 147 بیمار مبتلا به هایپوس 123 بیمار (83/7 درصد) سیستوستومی نشدند و فقط 24 بیمار (16/3 درصد) حین عمل سیستوستومی هم شدند. در 147 بیمار جهت پوشش پوست دور آلت در 46 مورد (31/3 درصد) پوست کافی داشتیم و نیاز به فلپ نداشتیم. 77 بیمار (52/4 درصد) کمبود پوست با فلاپ دورسال حل شد و 23 بیمار (15/6 درصد) کمبود پوست با فلاپ بی آرز. فقط در 1 بیمار که سابقه ختنه هم داشت و امکان استفاده از پوست ناحیه اطراف پنیس نبود، فلاپ از پوست ناحیه فموران استفاده شد (0/7 درصد). در 147 بیمار جهت تقویت محل ترمیم مجرا در 94 بیمار (63/9 درصد) از فلاپ مخاطی استفاده کردیم و در 53 بیمار (36/1 درصد) فلاپ مخاطی استفاده نشد. در 147 بیمار جهت اصلاح سرآلت در 74 بیمار (50/3 درصد) گلائیپلاستی انجام شد و در 73 بیمار (49/7 درصد)

بحث و نتیجه‌گیری

هایپوسپاد یک بیماری شایع در پسرها و یک عمل شایع در گروه جراحی کودکان است. در عین فراوانی این موارد، نحوه برخورد با این بیماران، نحوه و نوع عمل و رعایت ظرافت کاری‌های عمل می‌تواند از عوارض شایع بعد این عمل چون نکروز پوست فلاپ، تنگی مجرا، فیستول مجرای ادراری به پوست، چرخش آلت و... بکاهد. ما در این بررسی سعی کردیم که ابتدا تیم انجام‌دهنده این اعمال افراد ثابتی باشند، قبل از عمل جراحی، روی تخت اتاق عمل بعد از بیهوشی معاینه کامل مجرا، کوردی، پره پوس انجام شود. حتی توجه به هموگلوبین بیمار، سابقه اعمال قبل بیمار هم مدنظر قرار دادیم.

در 147 بیمار، بیشترین شیوع در نوع کروئال و ساب کروئال و نوع دیستال شفت بود و نادرترین نوع میدشفت و پنواسکروئال بود. ما همه بیماران را از نظر کوردی در ظاهر و بررسی با تزریق سالیس درکوریوس‌ها چک کردیم که 137 بیمار کوردی آلت داشتند.

در 147 بیمار، در 22 بیمار با توجه به مجرای ادراری در ناحیه گلائس یا نزدیک به نوک گلائس دستکاری مجرای ادراری انجام ندادیم. شایعترین روش TIP و MGPI بود. البته انواع ماتئو، 2 مرحله‌ای و نوع Meatal advancement و Advancement Urethral Triangular Mobilization هم داشتیم.

ما در بیمارانمان سعی کردیم کمتر از سیستوستومی استفاده کنیم و فقط در 24 بیمار این کار را کردیم، بخصوص در مرحله دوم ترمیم 2 مرحله‌ای هایپوس سعی‌مان بر این بود با عدم تعبیه هر نوع سوند و یا تعبیه حداکثر سوند فون علاوه بر نداشتن نکته منفی در ترمیم، از ناراحتی کودک بعد از عمل بکاهیم.

در 147 بیمار، پوست آلت در 46 مورد کافی بود و لذا فلاپ استفاده نشد، در 77 بیمار از شایعترین فلاپ، فلاپ دورسال استفاده شد. در 23 بیمار از فلاپ دوشاخه (Byarz) در استفاده از فلاپ سعی کردیم که عروق تغذیه کننده فلاپ آزرده نشوند، خونریزی بی‌خودی در ناحیه نداشته باشیم، فلاپ به اندازه متناسب و نه بزرگ و کوچک در ناحیه دیفکت قرار دهیم و فلاپ دوره دور ترمیم و پانسمان با فشار مناسب رویش قرار دهیم.

انجام نشد. در 147 بیمار فقط در بیماران در ترمیم هایپوس از روش مرحله اول ترمیم هایپوس استفاده شد بود (16 بیمار) از Tie Over روی محل Urethral Plate در همه آنها بهره گرفته شد. از 147 بیمار، فقط در 21 مورد (14/3 درصد) از استنت مجرای ادراری بعد عمل استفاده شد و در 126 بیمار (85/7 درصد) از استنت مجرا استفاده نکردیم. از 147 بیمار، 96 بیمار (65/3 درصد) نیاز به سوند فولی بعد از عمل نداشته و 51 بیمار (34/7 درصد) از سوند فولی بعد از عمل استفاده شد.

از 147 بیمار، فقط 3 بیمار (2 درصد) دچار هماتوم بعد از عمل شدند که با تحت نظر گرفتن کم‌کم بهبودی حاصل شد به جز 1 مورد و 144 بیمار (98 درصد) هماتوم بعد از عمل نداشتیم. در همه بیماران، هیچ موردی از عفونت بعد از عمل نداشتیم. از 147 بیمار فقط 3 بیمار (2 درصد) دچار نکروز فلاپ پوستی شدند که یک بیمار از همان بیماران با سابقه هماتوم بعد از عمل بود. 144 بیمار (98 درصد) نکروز فلاپ نداشتند. در 147 بیمار مبتلا به هایپوس فقط 2 بیمار (1/4 درصد) دچار تنگی مئاتوس بعد از عمل شدند که یکی یکی هفته بعد از عمل جراحی در بررسی‌ها به این نتیجه رسیدیم و یکی 3 ماه بعد از عمل، در کل در 145 بیمار در بررسی از نظر تنگی مئاتوس مشکلی نداشتند. (98/6 درصد) در 147 بیمار مبتلا به هایپوس فقط 2 بیمار (1/4 درصد) دچار فیستول ادراری بد پوست شدند که 1 مورد 1 هفته بعد از عمل جراحی دیده شد و 1 مورد 3 ماه بعد از عمل جراحی که همین مورد تنگی مئاتوس هم داشت که با مئاتوتومی رفع ایراد شد. در 145 بیمار (98/6 درصد) این عارضه دیده نشد. در 147 بیمار مبتلا به هایپوس 145 بیمار (98/6 درصد) چرخش آلت بعد عمل نداشتند ولی در 2 مورد (1/4 درصد) چرخش آلت به سمتی که از همان طرف فلاپ چرخیده بود، رویت شد. در 147 بیمار مبتلا به هایپوس 139 بیمار نیاز به عمل مجدد نداشتند (94/6 درصد). یک مورد زیر 6 ماه به علت فیستول مجرای ادراری به پوست تحت عمل مئاتوپلاستی و باز کردن فاصله فیستول دیستال به مئاتوس قرار گرفت، 1 مورد بعلت فیستول ادراری دو فاصله 6 ماه تا 1 سال تحت عمل ترمیم فیستول قرار گرفت. 6 مورد هم که تحت عمل دوم بعلت انجام عمل هایپوس 2 مرحله‌ای قرار گرفتند.

بسیار درصد پایینی از بیماران‌ها این عارضه را داشتند که به اصول حین عمل ما و مراقبت‌ها بعد عمل می‌توان آن را ربط داد.

ما فقط در 2 بیمار تنگی مئآتوس داشتیم که یکی عیب در طریق عمل، در حین ایجاد مئآتوس حین ترمیم مجزا بود و یکی 3 ماه بعد عمل رخ داد. که باز هم بسیار کمتر از حد سایر مطالعات بود که به تکنیک عمل و معیارها برای ایجاد مئآتوس حین عمل بر می‌گردد مصرف مرتب پماد جنتامایسین و یا وازلین جهت چرب کردن ناحیه. ما فقط در 2 بیمار فیستول مجرای ادراری به پوست داشتیم که خیلی کمتر از سایر مطالعات است که 1 مورد به علت عیب تکنیکال و 1 مورد 3 ماه بعد به دنبال تنگی مئآتوس رخ داد که با مئآتوتومی رفع شد. این نتایج به علت استفاده از فلاپ‌های مخاطی و تکنیک ترمیم مجرا دارد. تنها در 2 مورد چرخش آلت داشتیم که بعلت فلاپ چرخیده شده از همان سمت بود. ما سعی کردیم که قبل از آوردن فلاپ به چرخش ذاتی آلت توجه کنیم و فلاپ را از سمت مخالف چرخش آلت بیاوریم و فلاپ تا حد معقول آزاد باشد و کشش ایجاد نکند که همه در ایجاد این نتایج موثر بوده است.

در کل با رعایت همه موارد حین عمل و مراقبت بعد از عمل ما به نتایجی بسیار عالی در ترمیم هایپوس رسیدیم که از نتایج مقالات مشابه بسیار کم عارضه‌تر و موفق‌تر بود و همه آن به رعایت اصول در هر مرحله از عمل و پیگیری بعدی بیماران بر می‌گردد.

ما در مواردی که مجرا را ترمیم کردیم، سعی کردیم از فلاپ مخاطی 1 تا 3 عدد از بافت‌های اطراف روی محل خط بخیه را بپوشانیم تا احتمال فیستول دو ناحیه را کمتر کنیم. در 94 بیمار از فلاپ مخاطی هم استفاده شد و جهت شکل‌دهی به سرآلت، بعد از ترمیم مجرا، سعی شد که گلانس هم ترمیم شود و با گلانوپلاستی ظاهری مورد پسند ایجاد کنیم که در 74 بیمار انجام شد.

در بیماران که مرحله اول ترمیم 2 مرحله‌ای هایپوس انجام شده بود از Tie Over روی Urethral استفاده کردیم که کمک به عدم تجمع مایع و خون پشت Urethral و کمک به تشکیل یک پلیت خوب شود.

همانطور که ذکر شد ما سعی کردیم جهت جلوگیری از ناراحتی بیماران از سیتوستومی کمتر استفاده و بیشتر از سوندفولی (در 96 بیمار) و استفاده از استنت در نوک مئآتوس (هر 21 بیمار) استفاده کنیم. با تمام مراقبت‌های داخل و خارج بیمارستانی و حین عمل باز هم در 3 بیمار هماتوم زیر ناحیه فلاپ پوستی داشتیم که خیلی کمتر از دیگر مطالعات است که 2 مورد با تحت نظر گرفتن بهتر شده و فقط پیگمانتاسیون برجا گذاشت و 1 مورد گوشه‌ای از فلاپ باز شده هماتوم تخلیه شد.

با آنتی بیوتیک‌تراپی قبل، حین و پانسمان خوب بعد عمل و مراقبت در منزل موردی از عفونت بعد از عمل نداشتیم که بسیار بهتر از سایر مقالات است. فقط 3 بیمار دچار نکروز فلاپ پوستی شدند که 1 مورد آن همان هماتوم قبل عمل که تخلیه هماتوم شد بود که از سایر مطالعات

Abstract**Results of Common Surgical Procedures in the Treatment of Hypospadias in the Bahrami Pediatric Hospital during 2017-2019***Tolou Ostadan Yazd M. R. MD^{*}, Torbaghan Eskandari F. MD^{**}, Mollaeian M. MD^{***},**Ahmadi A. MD^{****}***(Received: 9 April 2019 Accepted: 23 May 2019)**

Introduction & Objective: Hypospadias is a common congenital birth defect in which stopped normal developmental of urethra and prepose and chordee; there are various surgical procedures. This disorder, especially in severe cases, can cause disorder in urination and even sexual and mental disorders.

Materials & Methods: Since year 1396, 147 patients who underwent hypospadias repair operations have been evaluated for comorbidities, urethral place, chordee, type of repair, need cystostomy, skin Flap, mucosal Flap, glanoplasty and complications (hematoma, skin Flap necrosis, meatal stenosis, urinary fistula, rotation of penis) and need of re-operation.

Results: The most common type of surgical procedures was MAGPI and TIP. The most common skin Flap was dorsal Flap 77 case (52.4%). Mucosal Flap 53 case (36.1%), glanoplasty 73 case (49.7%), tie over 16 case (10.9%), stent 21 case (14.3%), foley Catheter 51case (34.7%) and cystostomy 24 case (16.3%). Complication (hematoma 3 case (2%), skin Flap necrosis 3 case (2%), meatal stenosis 2case (1.4%), skin urinary fistula 2 case (1.4%), rotation of penis 2 case (1.4%) and no needs to re-operation is 139case (94.6%).

Conclusions: By following the principles of Surgery, using the proper technique and use principles of creating Flap and correct use of foley catheter, stent... We can greatly reduce the complications of procedures. Our results were much better than other articles.

Key Words: Hypospad, Chordee, Prepuse

^{*} *Resident of Pediatric Surgery, Tehran University of Medical Sciences and Health Services, Bahrami Hospital, Tehran, Iran*

^{**} *Assistant Professor of Pediatric Surgery, Tehran University of Medical Sciences and Health Services, Bahrami Hospital, Tehran, Iran*

^{***} *Associate Professor of Pediatric Surgery, Tehran University of Medical Sciences and Health Services, Bahrami Hospital, Tehran, Iran*

^{****} *Assistant Professor of Statistics, Tehran University of Medical Sciences and Health Services, Tehran, Iran*

References

1. Pourang Houshang. (1398). Comprehensive Pediatric Surgery, 5, 1. Medical university of medical sciences, Mashhad, 730-800.
2. Hypospadias repair and outcome in Abuja, Nigeria: A 5-year single-centre experience. (*Afr J Paediatr Surg.* 2015 Jan-Mar; 12(1): 41-4. doi: 10.4103/0189-6725.150977).
3. Technical refinements to improve outcomes following distal hypospadias repair. (*Can J Urol.* 2016 Feb; 23(1): 8184-7).
4. Comparative outcomes of the tubularized incised plate and transverse island flap onlay techniques for the repair of proximal hypospadias. (*Int Urol Nephrol.* 2014 Mar; 46(3): 487-91. doi: 10.1007/s11255-013-0567-z. Epub 2013 Sep 24).
5. Comparison of variables affecting the surgical outcomes of tubularized incised plate urethroplasty in adult and pediatric hypospadias. (*J Pediatr Urol.* 2016 Apr; 12(2): 108.e1-7. doi: 10.1016/j.jpurol.2015.09.005. Epub 2015 Oct 22).
6. Grafted tubularised incised-plate urethroplasty: An objective assessment of outcome with lessons learnt from surgical experience with 263 cases. (*Arab J Urol.* 2016 Oct 27; 14(4): 299-304. eCollection 2016 Dec).
7. Hypospadias surgery in England: Higher volume centres have lower complication rates. (See comment in PubMed Commons below *J Pediatr Urol.* 2017 Feb 20. pii: S1477-5131(17) 30078-5. doi: 10.1016/j.jpurol.2017.01.014).
8. Modified tubularized incised plate urethroplasty in distal hypospadias repair: Stepwise technique with validated functional and cosmetic outcome. (*J Pediatr Urol.* 2017 Feb; 13(1): 86-87. doi: 10.1016/j.jpurol.2016.09.014. Epub 2016 Oct 31).